1893

Ueber die

Erkrankung des Gefässsystems bei der Lepra.

Inaugural-Dissertation

zur Erlangung des Grades eines

Doctors der Medicin

verfasst und mit Bewilligung

Einer Hochverordneten medicinischen Facultät

der Kaiserlichen Universität zu Jurjew (Dorpat)

zur öffentlichen Vertheidigung bestimmt

von

B. Joelsohn.

Ordentliche Opponenten:

Dr. A. Lunz. — Prof. Dr. R. Thoma. — Prof. Dr. K. Dehio.

(Mit einer lithographischen Tafel.)

Jurjew.

Druck von C. Mattiesen.

1893.

Печатано съ разрѣшенія Медицинскаго факультета Императорскаго Юрьевскаго Университета.

Референтъ: Профессоръ Дръ. К. Дегіо.

Юрьевъ, 23 Апрѣля 1893 г.

№ 324. Деканъ: Драгендорфъ.

Meinem Onkel

Dr. med. Joseph Lunz

in

Liebe und Dankbarkeit.

Digitized by the Internet Archive
in 2026

https://archive.org/details/IA40154018_0075

Es ist mir eine angenehme Pflicht an dieser Stelle allen meinen hochverehrten Lehrern meinen Dank auszusprechen für die mir zu Theil gewordene wissenschaftliche Ausbildung.

Herrn Prof. K. Dehio, auf dessen Anregung die folgende Arbeit entstand, bin ich für die Unterstützung bei der Ausführung derselben zu besonderem Dank verpflichtet.

Den Herren Dr. A. v. Bergmann und Dr. v. Reissner in Riga danke ich für die freundliche Erlaubniss zur Benutzung des Leichenmaterials des Leprosoriums der Stadt Riga, Herrn Dr. W. Gerlach für manchen technischen Rathschlag bei der Ausführung meiner Untersuchungen.

Das Verhalten der Gefässe bei der Lepra war bis jetzt nicht Gegenstand einer eingehenden Untersuchung. Die meisten Angaben der neueren Autoren beziehen sich fast ausschliesslich auf den Bacillengehalt des Endothels und Verhalten der kleinen innerhalb der leprösen Krankheitsherde gelegenen Gefässe; das Verhalten der grossen Gefässe wurde zu einer Zeit studirt, wo man den Leprabacillus noch nicht kannte und es daher an einer richtigen Handhabe zur Beurtheilung dessen, was lepröses Gewebe ist, was nicht, fehlte.

Danielssen und Böck[1]) war es bekannt, dass sämmtliche Gefässe, welche in das lepröse Infiltrat eindringen, erkranken und dass speciell die grossen Hautgefässe bei der Lepra afficirt sind: die Verdickung derselben bis zum Volumen des kleinen Fingers beruhe auf der Ablagerung einer derben speckartigen Masse um dieselben, die Innenfläche derselben bleibe normal.

Böttcher (Dorp. med. Zeitschr. Bd. VI. Heft 2. 1875) hat zuerst den Beweis erbracht, dass es sich bei der Erkrankung der grossen Hautgefässe nicht um eine einfache Ablagerung von leprösem Gewebe handelt, sondern um eine Erkrankung der eigentlichen Gefässwandungen. Die unter seiner Leitung von Dehio[5])

fortgesetzte Untersuchung des Gefässsystems führte den Autor zur Erkenntniss, dass die Gefässveränderungen bei der Lepra eine constante Erscheinung sind und dass sie in engem Zusammenhang mit der Grundkrankheit stehen. Die Adventitia und Zwischenräume der Media der Hautvenen werden nach Dehio leprös infiltrit, das Lumen durch eine hochgradige Wucherung verengt oder gar verschlossen, letztere durch Proliferation des Endothels entstanden, trägt in frühen Stadien einen zellreichen Charakter, in späteren gewinnt sie ein sklerotisches Aussehen.

Ebenfalls einer älteren Zeit gehören die von Leloir [29]) citirten gelegentlichen Beobachtungen von Lucio und Alvarado (Opusculo sobre el mal de San Lazaro e Elephanciasis de los Griegos. Mexico 1852) und Poncet (Mal perforant et lèpre antonine. Gazette hebdomadaire 1872). Der Passus, den Leloir den ersteren entnimmt und den ich hier wiedergebe, bezieht sich jedenfalls nicht auf wesentliche Veränderungen des Gefässsystems. Sie schreiben: „Esta alteration la hemos encontrado fremomento en la aorta, en las subclavias, en las iliacas etc. y constamente en las arterias de los mienbros, estas atrofia del sistema arteriel es lesion constante.“ Ausserdem erwähnen nach Leloir die genannten Autoren Veränderungen an den grossen Gefässen der Extremitäten, welche anatomisch sich an dasjenige, was wir von den kleinen Gefässen wissen, anschliessen. Beobachtungen aus der Neuzeit sind Leloir nicht bekannt, die Betrachtung über Gefässveränderungen bei der Lepra schliesst er mit den Worten: „Depuis lors les lésions des grosses artères n'ont pas été signalées par les auteurs (peut-être n'ont elles pas été suffisamment cherchées dans tous les cas) . . . . Il serait très important de savoir, si

les cellules de la tunique interne des gros vaisseaux renferment des bacilles et des spores, comme cela a été observé (très rarement il est vrai) au niveau des cellules de la tunique interne des petits vaisseaux.“

Ein weiterer Versuch gelegentlich das Verhalten der Gefässe näher zu prüfen gehört Tschirjew[9]). Er fand an der II. Phalanx eines leprösen Fingers Endarteriitis einzelner Blutgefässe, Localisation der leprösen Infiltration um dieselben, aber im Allgemeinen waren durch die hochgradige lepröse Infiltration die Conturen der Gewebe so verwischt, dass es unmöglich war daselbst die Struktur der Haut zu erkennen.

Da somit die Ausdehuung und Art der Erkrankung der grossen Gefässe bei der Lepra wenig bekannt zu sein und besonders das Zustandekommen der leprösen Gefässerkrankung einer Aufklärung bedurfte, so übernahm ich es auf Veranlassung von Prof. Dehio vom Standpunkte der modernen Lehre von den Gefässerkrankungen und der bacteriellen Natur der Lepra das Verhalten des Gefässsystems bei derselben einer erneuten Untersuchung zu unterwerfen. Ob und wie weit es mir gelungen ist das Wesen der leprösen Gefässerkrankung durch meine Arbeit aufzuhellen, muss die Untersuchung lehren, welche ich hiermit der Oeffentlichkeit übergebe.

Die Untersuchungmethoden, welche ich benutzt habe, sind folgende. Das Leichenmaterial der 2 ersten Sectionen, welches mir zur Untersuchung von Prof. Dehio übergeben wurde, war schon längere Zeit in Müllerscher Flüssigkeit fixirt worden und von mir nach Auswaschen in fliessendem Wasser in Alkohol nachgehärtet, das der

letzten 2 Sectionen wurde direkt in absolutem Alkohol fixirt und gehärtet. Die Präparate in Celloidin eingebettet wurden in Stufenschnitte von verschiedener Höhe zerlegt, eventuell wurden Serienschnitte angewendet. Zu histologischen Zwecken benutzte ich die Färbung mit Hämatoxylin und Alaunkarmin, zu bakteriologischen die Ziehl-Neelsen'sche Methode oder wo es sich darum handelte das Verhältniss der Bacillen zu den Zellen näher zu prüfen — die Vorfärbung mit Haematoxylin und Nachfärbung mit Fuchsin (cf. Touton. Fortschritte der Medicin 1886). Ich habe mich bemüht eine Uebersicht über die etwaigen Veränderungen am gesammten Gefässsystem zu erhalten. Zu dem Zwecke habe ich sowohl die grossen Arterien der Körperhöhlen, als auch die Arterien der Extremitäten bis zu den Digitalarterien hinab untersucht, dessgleichen auch die grossen Venen der Körperhöhlen, sowie die tiefen die Arterien begleitenden Venen der Extremitäten und die grossen Hautvenen. Um nun auch aber eine Vorstellung von den Veränderungen an den kleinen und kleinsten arteriellen und venösen Gefässen innerhalb der leprös erkrankten Hautpartien zu gewinnen, habe ich meist in Zusammenhang mit den herauspräparirten grossen subcutanen Venen noch die Haut des Fuss- resp. Handrückens, sowie die Weichtheile eines Fingers oder einer Zehe untersucht. In der Beschreibung hielt ich folgenden Gang ein. Nachdem ich Krankengeschichte, Sectionsprotocoll und den makroskopischen Befund an den Gefässen angegeben habe, beschreibe ich die microscopischen Veränderungen der Gefässe und schliesse hieran zur besseren Uebersicht des Lesers bei jedem einzelnen der 4 untersuchten Fälle eine resümirende Darstellung der von mir constatirten Ver-

änderungen. Zum Schlusse meiner Arbeit versuche ich dann ein allgemeines Bild der Gefässerkrankung bei der Lepra zu entwerfen, sowie die pathologische und klinische Bedeutung derselben zu würdigen.

Fall I.

Jan Reinert. 18 a. n. Aufgenommen in das Leprosorium Muhli zu Dorpat am 19./XII. 1891. Diagnosis: Lepra nodosa.

Als Beginn der Erkrankung wird vom Patienten angegeben, dass vor 5 Jahren sich bei ihm auf den Oberschenkeln und Armen ein stark juckender Ausschlag gebildet habe, der nach etwa 2 Wochen verschwand. Nach einer einjährigen Pause traten an den genannten Stellen Flecke mit Vertaubungsgefühl auf. Vor 2 Jahren fingen ihm die Augenbrauen an auszufallen, vor einem Jahre zeigten sich Knollen im Gesicht.

St. praes. bei der Aufnahme. Guter Ernährungszustand Vox rauca. Gesicht bräunlich, livid verfärbt und infiltrirt. Die Augenbrauen in typische Wülste verwandelt. Die tactile Empfindung der Gesichtshaut wenig herabgesetzt, die Schmerzempfindung fehlt. Die Haut des Rumpfes zeigt undeutlich bräunliche Marmorirung. Auf den Streckseiten der Arme Flecke und dunkle circumscripte Infiltrationen der Haut. Einige Narben von früheren Ulcerationen herrührend. Nates livide verfärbt, analgetisch. Auf den Beinen ebenfalls Narben und bräunliche, etwas erhabene Flecke, grösstentheils Analgesie. Die tactile Empfindung ziemlich gut erhalten.

Leichte Bronchitis. Affection der Augen (Leproma sclero-corneale, Pannus leprosus oculi utrius que).

Die von Winiarski[38]) am 14./IV. 92 am Patienten vorgenommene Blutuntersuchung ergab 85,9% Gehalt an Haemoglobin, Zahl der rothen Blutkörperchen 5,200,000, ihr Verhältniss zu den Leucocyten = 1273: 1, im Allgemeinen also Verhältnisse, welche von der Norm wenig abweichen und den Autor in Zusammenhang mit den übrigen an Leprakranken gemachten Erfahrungen zur Schlussfolgerung führen, dass der leprös Krankheitsprocess an sich in seinen jüngeren, d. h. leichteren Stadien keine tiefgreifende Veränderungen des Blutlebens bewirkt. Der Fall ist von ihm zu den leichten gezählt,

der Kranke als von gutem Allgemeinbefinden verzeichnet.

6./V. Patient ist sehr elend geworden, leidet an starker Athemnoth. Der Kehlkopfdeckel ist durch exulcerirende Knoten bis auf die Hälfte zerstört und stark geschwellt. Sonst Zeichen einer chronischen Laryngitis mit Schwellung der Kehlkopfschleimhaut.

Der Tod trat am 31./V. 5 Uhr Morgens unter Erscheinungen von Lungenoedem ein.

Section am 31./VII. 1 Uhr Nm. von Prof. Dehio ausgeführt ergab Folgendes:

Abgemagerte Leiche von blassen Hautdecken. Todtenflecke reichlich an den abhängigen Körperpartien.

Im Gesicht, namentlich an der Stirn tuberöse Hautverdickungen, Fehlen der Augenbrauen. An den Ohren kleinere Knoten von der gleichen Beschaffenheit. An den Vorderarmen flach knotige Verdickungen, über denen die Epidermis etwas abschilfert, die oberen Hautschichten sind mit massenhaften miliaren bräunlich glänzenden Punkten durchsetzt, die der Haut ein chagrinirtes Aussehen verleihen. An den Händen bräunliche Abschilferungen der Epidermis, an den Unter- und Oberschenkeln vielfache erbsen- bis haselnussgrosse, flache in den tieferen Schichten der Haut sitzende Knoten von livider Farbe, sowie erbsengrosse braune Pigmentirungen, über denen die Epidermis bräunlich abschilfernd erscheint; ausserdem dieselben diffusen Chagrainirungen wie an den oberen Extremitäten. Endlich mehrfache livide und braune, unregelmässig gestaltete flache zehnkopeken- bis rubelgrosse glatte Hautnarben an den Unterschenkeln, Knien und Malleolen. An der Seite des linken Tibiaknaufes ein etwa erbsengrosses oberflächliches Hautgeschwür im Centrum einer Narbe.

Därme stark mit Gas gefüllt. Unterhautzellgewebe blass, spärlich, Musculatur blass, mager. Nach Eröffnung der Brusthöhle collabirt die linke Lunge wenig, an der Spitze ist dieselbe mit der Brustwand verwachsen. Die rechte Lunge in ihrem ganzen Umfang mit der Brustwand verwachsen.

Herzbeutel in der normalen Ausdehnung von den Lungen unbedeckt. Im Herzbeutel 30 Ccm. klaren Serums. Herzbeutelflächen glatt und spiegelnd. Herz von gewöhnlicher Grösse, Musculatur von gewöhnlicher Dicke, braunrother Farbe. Endocard der Ventrikel, der Vorhöfe

sowie der Klappen zart. Aorta nicht erweitert, elastisch, von glatter Intima. Im Herzen und in den grossen Gefässen wenig flüssiges Blut.

Linke Pleurahöhle leer. Pleura glatt. Linke Lunge durchweg lufthaltig, von geringem Blutgehalt. Oedem an den abhängigen Partien, etwas Randemphysem. Bronchialschleimhaut blass, von wenig zähem Schleim bedeckt, ein Paar kleine pigmentirte Bronchialdrüsen. Rechte Lunge etwas voluminöser und schwerer. Die Oberfläche derselben von pleuritischen zum Theil etwas sulzig oedematösen Adhaesionen bedeckt, in welche massenhaft opake, gelbliche miliare Knötchen eingesprengt sind. Bronchialschleimhaut grauroth, in den Bronchien, die nicht ectatisch sind, mässige Mengen eitrigen Schleims. Lungenparenchym an den abhängigen Partien etwas blutig schaumigen Inhalt entleerend. Der mittlere Lappen von einer fein granulirten grauen lobären im Centrum gelbweiss entfärbten Infiltration vollkommen luftleer. In der Lungenspitze 2 oder 3 kleine peribronchial gelegene graue sandkorngrosse Knötchen.

Schilddrüsen unverändert.

Weicher Gaumen und namentlich die Uvula mit grauen linsen- bis ersengrossen Knoten besetzt, letztere narbig zusammengezogen. Die Epiglottis zeigt in ihrer rechten Hälfte einen vernarbten Defekt und ist diffus infiltrirt, kein Glottisoedem. Stimmbänder stehen in Cadaverstellung. Am Kehlkopfeingang theils graue, theils livide Infiltrationen der hinteren Ränder der aryepiglottischen Bänder. Unterhalb der Stimmbänder ist die Schleimhaut körnig-knotig verdickt. Die Trachealschleimhaut fleckig geröthet, hie und da von grauen linsengrossen Knoten durchsetzt. Im Oesophagus einige mohnkorn- bis linsengrosse in der Schleimhaut sitzende graue Knötchen.

Netz ziemlich fettreich, normal. Darmeingeweide in normaler Lage. Peritoneum glatt. In der Bauchhöhle 50 Ccm. klaren Serums. Die mesenterialen und retroperitonealen Lymphdrüsen intumescirt, auf dem Durchschnitt grauroth.

Milz aufs Fünffache des normalen vergrössert, auf der Kapsel einige Adhaesionen zum Zwerchfell, welche von massenhaften miliaren Knötchen durchsetzt sind. Dieselben sind auch an der entsprechenden Stelle des Zwerchfells zu sehen. Milzparenchym weich, fast zerfliessend,

blass, Trabekeln deutlich, Malpighische Körperchen undeutlich zu sehen.

Leber voluminös, Kapsel glatt, zart. Parenchym blutreich von lividbrauner Färbung und undeutlicher Lappenzeichnung.

Magen ausgedehnt, von milchigem Speisebrei erfüllt, Schleimhaut hie und da ecchymosirt, im Uebrigen blass und mit zähem Schleim bedeckt. Leichter état mamellonné. Darmschleimhaut blass, nicht geschwellt, überall gelber Inhalt. Peyersche Plaques flach und klein. Im Dickdarm breiiger grünlicher Inhalt. Schleimhaut blass.

Pankreas unverändert.

Nieren kaum vergrössert, Kapsel zart, leicht abzulösen. Parenchym etwas cyanotisch und trübe, ohne andere auffällige Veränderungen. Nierenbecken unverändert. Ureteren nicht dilatirt. In der Harnblase wenig klaren Urins. Schleimhaut unverändert.

Aorta abdominalis und thoracica eng, Intima glatt.

Anatomische Diagnose: Lepra tuberosa mit miliaren Knötcheneruptionen der rechten Pleura und des Peritonealüberzuges des Bauchfells in der Milzgegend. Lobäre Pneumonie (graue Hepatisation) des rechten mittleren Lappens. Pleuritis adhaesiva dextra (leprosa?) Lepröse Erkrankung des Kehlkopfs und des Rachens. Chronischer hyperplastischer Milztumor. Venöse Hyperämie der Leber und Nieren. Ectasie des Magens.

Behufs microscopischer Untersuchung waren der Leiche entnommen: die Vv. iliaca externa, cruralis in ihrem oberen Theil, saphena magna von der Einmündungsstelle in die Femoralis bis zu ihrer Theilung in 2 grössere Aeste unterhalb des Malleolus tibiae; von den Gefässen der oberen Extremität die V. cephalica, A. und Vv. brachiales, A. und Vv. radialis. Ausserdem Haut und Weichtheile des Dorsums der 4. und 5. Zehe. — Makroskopisch schon waren an den beiden grossen Hautvenen dieselben Veränderungen zu sehen, welche D e h i o (5 p. 41) in den von ihm untersuchten Hautgefässen beschrieben hat: das Lumen auf ein Minimum verengt, um dasselbe eine ho-

mogen aussehende hyaline Masse (verdickte Intima), umgeben nach aussen von einem schmalen braunen Ring (Muscularis), nach aussen von demselben eine dicke Gewebslage, durch welche hauptsächlich die Vergrösserung des Querdurchmessers des Gefässes bewirkt zu sein schien.

Mikroskopische Untersuchung der aus der Leiche entnommenen Gefässe.

V. iliaca externa.

Das Endothel liegt der M. elast. int. dicht an; nach aussen von der letzteren folgt unmittelbar die ziemlich mächtige Media. Dieselbe besteht in ihrem inneren Theil (einem Drittel ungefähr ihrer Gesammtdicke) aus einer compacten 3—4-reihigen Muskelschicht, nach aussen aus concentrisch zum Lumen angeordneten mit einander anastomosirenden Muskelbündeln, welche zwischen sich helle Partien einschliessen. Die die Media um das Doppelte an Dicke übertreffende Adventitia besteht aus einer dicht gefügten Bindegewebsschicht nach innen und einer locker gefügten nach aussen. Die etwas erweiterten innerhalb der letzteren Schicht gelegenen Gefässstämmchen senden zahlreiche Fortsätze in Form von feinen Capillaren durch die innere Schicht der Adventitia in die Media, welche stellenweise die Muskelbündel kreuzend, meistens ihnen parallel verlaufend die Media bis zur compacten Schicht vascularisiren. Die Wandungen der kleinen Gefässe in der Adventitia scheinen etwas verdickt, die Vascularisation ausgiebiger zu sein als normal. Leprabacillen sind weder in dem Endothel des Gefässstammes, noch in seinen beiden Aussenhäuten vorhanden.

V. cruralis unmittelbar unterhalb des Ligam. Poupartii.

Auf der einen Hälfte der Gefässperipherie ist die Intima mässig verdickt, auf der anderen liegt das Endothel der M. elast. int. dicht an. Die Innenfläche der verdickten Intima ist feinfaserig und enthält concentrisch zum Lumen angeordnete Spindelzellen, die Aussenschicht hat ein hyalines Aussehen und besteht aus hyalinen Feldern mit rundem Kern in denselben (Querdurchschnitte von Längsmuskelfasern?). Stellenweise, wo das Endothel durch die Präparation von der Unterlage abgehoben ist, erkennt man deutlich eine Vermehrung der Kerne derselben. Die Muskelbündel der Media stellen auf dem Querschnitt ein langgezogenes Netz dar, dessen Zwischenräume Capillaren enthalten, welche mit denen der Adventitia in Zusammenhang stehen. Die Vascularisation der Media nimmt von innen nach aussen an Intensität zu. Die Gefässinjection ist in der der Intimaverdickung entsprechenden Hälfte der Peripherie stärker.

V. saphena an ihrer Einmündungsstelle in die V. cruralis.

Das Gefüge der mässig verdickten Intima ist dasselbe wie in der Cruralis, nur dass die Zahl der runden Kerne in den Aussenschichten zugenommen hat. Die Gefässstämmchen und Capillaren der Adventitia und der reichlich vascularisirten Media sind von kleinen Rundzellinfiltraten begleitet. Bacillen sind nicht nachweisbar.

Etwa $1^1/_2$ Ctm. distalwärts erscheint die Intima stark verdickt nnd zwar hat sowohl die concentrisch zum Lumen gefaserte Innenschicht, als die nach aussen gelegene eine Zunahme erfahren. In der letzteren bilden feine elastische Fasern Felder von mannigfacher Form, welche Gruppen von querdurchschnittenen Muskelfaserm, kenntlich an ihrer Form und ihrem tinctoriellen Verhalten, einschliessen. Es dokumentirt sich somit die Aussen-

schicht der Intima als eine elastisch-muskulöse, wie sie normaliter der V. saphena zukommt (cf. Epstein[50]). Die Verdickung der Intima ist keine gleichmässige, sondern setzt sich aus 3 flachen Hügeln (querdurchschnittenen Längswülsten) zusammen, von denen der mittlere und grösste deutlich vascularisirt erscheint, während die übrigen nur vereinzelte Capillaren aufweisen. Die Gefässchen am grösseren Hügel kommen aus der Media und verlaufen zwischen den querdurchschnittenen Längsmuskelfasern mehr radiär, so dass sie in ihrem Längsverlauf sichtbar sind, während sie mehr nach innen eine axiale Richtung anzunehmen scheinen. Die Gefässe der Adventitia haben eine circulär angeordnete fibröse Verdickung erfahren, die kleinen Infiltrate in ihrer Umgebung sind bacillenfrei. Ebenso sind keine Bacillen in der Intima vorhanden.

An der Grenze des oberen und mittleren Drittels des Oberschenkels lässt sich in der Adventitia ein kleiner lepröser Herd nachweisen (natürlich handelt es sich dabei um einen Längswulst, da der in einem Querschnitt sichtbare Herd sich distalwärts an Ausdehnung zunehmend fortsetzt) gekennzeichnet durch Rundzellen und bacillenhaltige Leprazellen. Entsprechend diesem Herd findet sich in der Intima ein kleineres, ebenfalls aus Rundzellen mit Bacillen bestehendes, in der nächsten Nähe der fein gefalteten und wohlerhaltenen M. elast. int. gelegenes Infiltrat, von dem aus ein schmaler Zug von bacillenhaltigen Zellen sich bis zum Endothel erstreckt. Das Endothel ist von Bacillen frei, die demselben anliegenden Spindelzellen zum Theil bacillenhaltig. Ein direkter Zusammenhang zwischen dem leprösen Herd in der Adventitia und dem in der Intima liess sich nicht nachweisen. Dagegen

sahen wir distalwärts oft Bilder, an denen dieser Zusammenhang deutlich zu verfolgen war.

Etwa der Mitte des Oberschenkels entsprechend ist die Intimawucherung in der V. saphena eine sehr beträchtliche (Dicke derselben = 0, 84 mm., Verhältniss der Intimadicke zur Lumenweite = 5 : 2) und zwar beruht sie sowohl auf einer Dickenzunahme der Innen- als der Aussenschicht. Erstere besteht aus einem homogenen durchsichtigen Gewebe mit jungen Formen von Spindelzellen, welche vermittelst ihrer langen Fortsätze mit einander anastomosiren und concentrisch zum Lumen angeordnet dasselbe lamellenartig umgeben. In der Aussenschicht hat sich ein mächtiges Rundzelleninfiltrat angesammelt, welches dank seinem Zellenreichthum und starkem Bacillengehalt sich intensiv gefärbt hat und von dem blassen Spindelzellengewebe scharf absticht. Das lepröse Infiltrat der Adventitia hat an Ausdehnung gewonnen, ist aber noch immer circumscript. Die inmitten des leprösen Infiltrats gelegenen Vasa vasorum sind fibrös verdickt. Radiär verlaufende Capillaren senken sich aus der Adventitia in die Media, deren Zwischenräume ebenfalls mit leprösem Gewebe zum Theil gefüllt sind; ebenso stehen auch die Infiltrate der Intima mit denen der Innenschichten der Media in continuirlichem Zusammenhang.

Etwa 2 Ctm. tiefer umfasst das lepröse Infiltrat der Adventitia mehr als die Hälfte der Gefässperipherie (es scheint, dass die der Cutis zugewendete Fläche des Gefässes vorzugsweise erkrankt ist). Nach aussen ist dasselbe gegen die Umgebung scharf abgegrenzt, nach innen confluiren die Infiltrate der Zwischenräume der Media mit dem diffusen Infiltrat der Adventitia. Die nach

aussen gelegenen Muskelbündel der Media sind zum Theil in das lepröse Gewebe aufgegangen und durch dasselbe mehrfach unterbrochen. Die Muskelbündel sind schmächtiger, in der Nähe der Muskelkerne sammeln sich körnige Zerfallsprodukte. Die Rundzelleninfiltrate der Intima dringen mehr zum Lumen vor in Form von Pyramiden, die mit der Basis der Media von innen aufsitzen und ihre Spitze dem Lumen zuwenden. Dieses Verhalten ist in Fig. 2 wiedergegeben. In der Axe dieser allseitig und radiär zum Lumen vordringenden Pyramiden befinden sich fast stets feine Capillaren, die mit einander in Verbindung treten oder direkt in das Lumen des Gefässstammes einmünden. Letzteres ist ein seltenes Vorkommniss, ich habe es aber sicher beobachtet. Die Einmündung geschieht entweder auf der Höhe der Längswülste oder die Capillare eröffnet sich in die Längsspalten des Lumens, welche zwischen den Wülsten der Intima vorhanden sind und der Gefässlichtung auf den Querschnitten das sternförmige Aussehen verleihen.

Das Bild der V. saphena weicht in ihrem weiteren Verlauf nicht wesentlich von dem ab, was man oberhalb des Knies sieht. Zu einer vollständigen Obliteration kommt es nicht, aber das Lumen ist hochgradig verengert und von dem fibrösen Gewebe der Intima umgeben kaum als erweiterungsfähig zu betrachten. Erwähnt sei noch, dass oberhalb des Knies das Lumen entsprechend der einseitigen Wucherung des leprösen Gewebes in der Adventitia und Intima excentrisch verschoben war.

Das Rundzelleninfiltrat der Intima ist reich an Bacillen, welche zum Theil frei, zum Theil innerhalb von Zellen gelagert sind. Die Zellen sind entweder von gewöhnlicher Grösse oder es sind grosse Zellen, sog. Lepra-

zellen, die dann stark bacillenhaltig sind. An den Querschnitten, wo das lepröse Gewebe innerhalb der Intima eine grössere Ausdehnung gewonnen hat, sieht man nicht selten die sog. Globi *). Auch das nach innen gelegene Spindelzellengewebe der Intima erleidet Veränderungen: der Zellenreichthum desselben nimmt in späteren Stadien stark ab, die regelmässige Anordnung der Spindelzellen geht verloren zum Theil dadurch, dass dieselben von vereinzelten Rundzellenhäufchen auseinandergedrängt werden, zum Theil dadurch, dass sie sich parallel den von aussen eindringenden Capillaren anlagern.

Vv. poplitea, tibiales posticae und plantares sammt den dazu gehörigen Arterien.

Die Intima ist sowohl an der Arterie, als an der V. poplitea in geringem Grade verdickt. Die Media der V. popl. ist ziemlich reichlich vascularisirt; an der Arterie nähern sich die V. nutritia der Adventitia der Media, ohne in dieselbe tief einzudringen. Bacillen sind weder in der Intima, noch in der Adventitia beider Gefässe vorhanden.

Die A. tibialis post. bietet einen von der A. popl. nicht abweichenden Befund. Die Verdickung der Intima ist eine geringe, die Adventitia enthält keine Infiltrate.

*) Anmerkung. Nirgends schienen mir die Verhältnisse so günstig die Natur und Herkunft der Globi erforschen zu können, als innerhalb des Spindelzellengewebes der Intima. Ohne mich an dieser Stelle auf diese Frage näher einzulassen, glaube ich annehmen zu können, dass sie thatsächlich wie ursprünglich behauptet wurde aus Leprazellen entstehen, welche durch excessives Wachsthum die enorme Grösse der Globi erreichen und sich diffus mit Bacillen infiltriren. Wuchern die Kerne, so haben wir ursprünglich eine Riesenzelle, die sich ebenfalls in eine Bacillenmasse verwandelt. Innerhalb der neugebildeten, Capillaren der Intima scheint dieser Process sich mit Vorliebe abzuspielen.

Die Venen sind etwas hochgradiger erkrankt. Die V. vasorum sind etwas verdickt, ihre Umgebung kleinzellig infiltrirt. Die Muskelzüge der Media sind ebenfalls durch kleine Infiltrate auseinandergeschoben. In den Ausseuschichten der Intima, die mässig verdickt ist, Rundzellen, aber keine Gefässe, Bacillen sind nirgends vorhanden.

Die A. plantaris ist etwas stärker, als die A. tib. post., aber immerhin mässig erkrankt.

In der Adventitia der Vene befindet sich ein lepröser Herd, von dem aus Bacillen in die Intima eingedrungen sind und sich im Gewebe der im Querschnitt getroffenen Klappe localisirt haben: man sieht unterhalb des bacillenfreien Endothels ein Häufchen von Rundzellen und bacillenhaltigen Leprazellen.

Die V. cephalica bietet das Bild einer vorgeschrittenen leprösen Erkrankung, wie wir sie an der V. saphena beschrieben haben mit einer nicht mehr regelmässigen Trennung des Intimagewebes in ein rundzellen- und spindelzellenhaltiges Gewebe. Ein Zusammenhang zwischen der Intimainfiltration und der diffus leprös erkrankten Adventitia vermittelst Capillaren und Infiltrate der Media ist auch hier nicht zu verkennen.

A. und Vv. brachiales, A. und Vv. radiales sind fast gar nicht pathologisch verändert. Nur die Venenintima zeigt eine geringe sklerotische Verdickung.

Weichtheile der Zehen.

Die Cutis ist narbig umgewandelt, so dass man nur noch einzelne Nester von bacillenhaltigen Zellen in das fibröse Gewebe eingeschlossen sieht. Hauptsitz der leprösen Infiltration ist das Unterhautzell- und perivasculäre Gewebe der zahlreichen Gefässe, vorzugsweise der Venen.

Die kleinsten Gefässe innerhalb des leprösen Gewebes sind fast regelmässig durch eine hyaline Schicht nach aussen vom Endothel und fibröses Gewebe in der Adventitia ausgezeichnet. Die Gefässchen sind anscheinend verengert und nur dort, wo die fibröse Umwandlung der Adventitia fehlt, ist das Lumen weit. Das Endothel der kleinsten Gefässe ist stark bacillenhaltig, auch die Gefässwandungen sind in ihrer ganzen Dicke von Bacillen durchsetzt. Frei im Lumen habe ich sie nicht gesehen.

Die grösseren Venen innerhalb der Weichtheile der Zehen (bei Diameter = 1,0—2,0 mm.) sind regelmässig verändert und zwar so, dass das perivasculäre Gewebe und Adventitia in eine lepröse Masse umgewandelt sind, welche von der Umgebung durch Züge von zellarmem faserigem Gewebe scharf getrennt ist. Die Media mit ihren intermusculären Zwischenräumen und die regelmässig stark verdickte Intima (dieselbe übertrifft an Breite die Media und nimmt ungefähr $^2/_3$ des Lumens ein vorausgesetzt dass Venen von dieser Grösse normaliter eine nur aus Endothel bestehende Intima besitzen) sind sowohl von Rundzellen, als Bacillen frei, so dass sie durch ihre helle Farbe von dem intensiv gefärbten leprösen Mantel der die Media umgiebt scharf abstechen. Während aber das Intimagewebe frei von Bacillen ist, ist das Endothel in diesen Venen durchweg bacillenhaltig, ohne dass man zwischen dem Endothel und der bacillenreichen Adventitia einen anatomischen Zusammenhang wahrnehmen könnte. Ist an der Vene eine Klappe getroffen, so sieht man auch Bacillen in dem Endothel derselben, ebenso sieht man die innerhalb der Klappentasche angehäuften Lympfkörperchen Bacillen führen. Nur selten sah

ich hie und da die Intima dieser Venen von dem leprösen Gewebe aus der Adventitia invadirt.

Ein ganz anderes Aussehen hatte die in Fig. 1 wiedergegebene in den Weichtheilen der Zehen angetroffene die eben beschriebenen Venen an Grösse bedeutend übertreffende Vene. Man sieht hier, wie an der V. saph. die Intima sich deutlich aus 2 verschiedenen Gewebsarten zusammensetzen: einem nach innen gelegenen Spindelzellengewebe von deutlich concentrischer Anordnung und einem nach aussen gelegenen Rundzelleninfiltrat, das vielfach mit den zelligen Infiltraten der Media und durch letztere mit denen der Adventitia in Zusammenhang steht. Uebrigens ist auf dem betreffenden Querschnitt eine Brücke leprösen Gewebes getroffen, welche direkt Adventitia und Intima verbindet.

An den in den Weichtheilen getroffenen Arterien (Weite des Lumens = 1,0 mm. und weniger) war die Intima mehr oder weniger hochgradig gewuchert, das Gewebe derselben von spindelzelligem Charakter mit unregelmässig im gewucherten Gewebe zerstreuten Bacillen. An solchen Arterien, deren Intima wenig gewuchert war, sah man häufig Bacillen im Endothel. Die compakte Media war stets durch ein zellarmes bacillenfreies faseriges Gewebe von dem leprös erkrankten, perivasculären Gewebe getrennt. Uebrigens sah ich diese bacillenfreie Schicht der Adventitia auch an den grösseren Venen innerhalb der Weichtheile der Zehen, sie war aber an ihnen viel weniger ausgesprochen. An den grössten Venen dagegen stösst die lepröse Infiltration der Adventitia dicht an die Media auch dann, wenn die letztere noch nicht ergriffen ist.

Ich habe bei dieser Untersuchung das Verhalten der V. saphena in fortschreitenden Stufenschnitten verfolgt und beschrieben, habe ferner die Veränderungen angegeben, welche sich an den kleinen Gefässen innerhalb der leprös erkrankten Weichtheile der Zehen fanden und endlich den Zustand einer Reihe anderer Gefässe berücksichtigt. Es mag daher die vorstehende Wiedergabe des mikroskopischen Befundes etwas lang ausgefallen und nicht recht übersichtlich sein. Im Folgenden versuche ich es die wichtigsten Befunde, welche sich mir dabei ergeben haben, zusammenzustellen.

Die von mir untersuchten grossen Arterien der oberen Extremität (Brachialis, Radialis) sind gesund, die der unteren (Poplitea, Tibialis portica und Plantaris) zeigen eine geringe sklerotische Verdickung der Intima und in Zusammenhang damit eine stärkere Vascularisation in der Adventitia.

An den kleinen Arterien innerhalb der leprös erkrankten Weichtheile der Zehen war die Intima mehr oder weniger hochgradig gewuchert, das Lumen bisweilen durch das Spindelzellengewebe derselben spaltförmig verengt, im Gewebe unregelmässig zerstreute Bacillen. Die Media und Adventitia waren von leprösem Gewebe frei, während die Umgebung, speciell das perivasculäre Gewebe hochgradig leprös erkrankt war. Die Genese der Intimawucherung konnte nicht ergründet werden, da sämmtliche Arterien und Arteriolen nur vorgeschrittene oder schon vollendete Krankheitsbilder boten.

Die kleinsten Gefässe, welche Uebergänge zu den Capillaren darstellen und deren arterieller, resp. venöser Charakter nicht mehr zu erkennen ist, waren fast regelmässig von einem fibrösen Gewebe umgeben, das

eine hochgradige Verengerung derselben bewirkt hatte. Zwischen dem Endothel und Muscularis befand sich eine Schicht von hyalinem Gewebe. War nur die Intima gewuchert und fehlte, was freilich selten der Fall war, die fibröse Umwandlung der Adventitia, so waren sie nicht verengert, sondern häufig erweitert.

Die grossen tiefen Venen der oberen und unteren Extremität (Vv. brachiales, radiales, iliaca externa, cruralis, poplitea, tibiales posticae und plantares) zeigten eine etwas verdickte Intima und stärkere Vascularisation der Adventitia und Media. Sie waren etwas stärker afficirt, als die ihnen entsprechenden Arterien, aber immerhin war der Process an ihnen einfacher Natur. Nur die V. plantaris in der Nähe des Malleolus tibiae (wo sie sich mehr der Haut nähert) zeigte ähnliche Veränderungen wie die nun folgenden grossen Hautvenen.

Die grossen Hautvenen (Saphena und Cephalica) waren am meisten erkrankt. Die Adventitia und perivasculäres Gewebe waren in eine lepröse scharf nach aussen abgegrenzte Masse verwandelt, welche in Form eines dicken Mantels die Gefässe umgab. Regelmässig war dabei die Intima gewuchert und bestand aus einem lamellös angeordneten Spindelzellengewebe. Diese Veränderung der Intima hatte zunächst durchaus das Aussehen einer gewöhnlichen, nicht specifischen Verdickung. Ein solches Verhalten zeigt die V. saphena an ihrem proximalen Ende. Weiter distalwärts mit der Zunahme der leprösen Wucherung in der Adventitia gesellen sich weitere Veränderungen in der Media und Intima hinzu. Es infiltriren sich zuerst die Zwischenräume der Media mit leprösem Gewebe und von hier aus dringt das bacillenhaltige kleinzellige Infiltrat in die Aussenschichten

der Intima ein. Hier vermehrt sich nun das lepröse Gewebe mehr und mehr, indem es sich mit einer breiten Basis an die Media anlagert und in pyramidalen Zügen gegen die freie Fläche der Intima vorwuchert (cf. Fig. 2). Durch diese Wucherung wird die Intima immer mehr und mehr verdickt. Ueberall, wo lepröses Gewebe in der Media und Intima auftritt, sieht man, dass neugebildete aus den V. vasorum stammende capilläre Gefässe in denselben enthalten sind. Darauf ist es vielleicht zurückzuführen, dass mit dem Auftreten des leprösen Infiltrats in der Intima auch das Spindelzellengewebe derselben eine rasche Vermehrung erfährt und so zur Verengerung des Lumens beiträgt. Letzteres ist gewöhnlich hochgradig verengt, auf dem Querschnitt spalt- oder sternförmig, da die Intima gewöhnlich nicht diffus, sondern in Form von Leisten und Längswülsten gewuchert ist, und häufig excentrisch verschoben. Das Lumen wurde von mir nie obliterirt gefunden, aber die winzige Oeffnung von einem fibrösen nachträglich zellarm gewordenen Gewebe begrenzt. In Bezug auf Einzelheiten verweise ich auf die genaue Beschreibung.

An den mittelgrossen Venen innerhalb der Weichtheile der Zehen waren die Veränderungen insofern von denen an der Saphena und Cephalica verschieden, als eine specifiisch lepröse Erkrankung der Intima und Media trotz hochgradiger Affection des perivasculären Gewebes und Adventitia meistens fehlte. Die scharfe Grenze des leprösen Mantels nach aussen trat hier inmitten der diffusen leprösen Infiltration besonders deutlich hervor. Bemerkenswerth war ausserdem ein schmaler Streifen zwischen der leprös erkrankten Adventitia und intakter Media, der frei von Rundzellen und Bacillen war. Die

Intima war dabei regelmässig stark gewuchert, die Wucherung von gewöhnlichem sklerotischen Charakter. Nur hie und da sah man zuletzt die Media an einer Stelle durch ein lepröses in die Intima hineinreichendes Infiltrat durchbrochen. So lange die Intima von leprösem Gewebe frei blieb, war weder sie, noch die ebenfalls intakte Media irgendwie vascularisirt.

Fall II.

Jakob Koort 30 a. n. Aufgenommen in das Leprosorium Muhli den 2./I. 1891. Diagnosis: Lepra nodosa.

Patient ist angeblich 16 Jahre lang krank. Zu allererst bemerkte er Ernährungsstörungen an der Hand und den Nägeln (letztere fingen an zu wuchern und verkrümmten sich). Dann trat auf dem rechten Schienbeine eine handflächengrosse Blase auf, welche mit klarer Flüssigkeit gefüllt war. Nach einem halben Jahre traten bräunliche Flecke auf beiden Ellbogen auf und auf den Händen fingen an sich Pemphigusblasen zu bilden. Später auch auf den Knien. In dieser Zeit fieberte er häufig. Dieser Zustand dauerte 5—6 Jahre. Sonst fühlte sich Patient wohl, seit der Zeit aber krank. Vor 6 Jahren begann das Gesicht sich bei ihm zu infiltriren und fleckig zu werden. Gleichzeitig bildeten sich am Körper nicht mehr Blasen, sondern Knoten. Vor 4 Jahren sank ihm die Nase ein, dabei hatte er häufig Nasenbluten. Vor 2 Jahren wurde ihm angeblich wegen Schwellung und Absterben des Gliedes der linke Unterschenkel amputirt.

St. praes. Patient ist von hohem Wuchs, ziemlich guter Ernährung. Facies leonina. Stridoröses Athmen. Narben und Tubera auf dem Gaumen und Rachenbögen. Haut im Gesicht tuberös infiltrirt, namentlich an Stelle der ausgefallenen Augenbrauen und gelbbraun verfärbt. Rücken und Brust dicht bedeckt mit gelblichen bis kirschgrossen Flecken. Hände cyanotisch, elephantiastisch verdickt, auf den Unterarmen, namentlich den Streckseiten zahlreiche Schorfe und Narben. Die Haut am Rücken infiltrirt, über dem Rückgrat noch am wenigsten verändert, die Sensibilität ist hier erhalten. Am Bauche Haut ähnlich wie am Rücken verändert. An der Hinterbacke eine tiefe Narbe. Beine livid pigmentirt mit zahlreichen Narben. Am rechten Unterschenkel eine apfelgrosse

Wunde mit schwacher Granulation. Haut in der Umgebung livid und narbig verändert. Hände krallenförmig verbildet, an den Nägeln Ernährungsstörungen.

Die am 13./IV. vorgenommene Blutuntersuchung (Winiarski[38]) Fall VIII) ergab eine geringe Herabsetzung des Hamoglobingehalts, eine grössere der Zahl der rothen Blutkörperchen bei einem Verhältniss zu den weissen = 882: 1. Der Fall ist als mittelschwerer bezeichnet.

An der Lunge Dämpfung einer Lungenspitze, unbestimmtes Athmen. An beiden Augen pannöse Leprome der Cornea, Leprom der Sclera und einseitige Iritis.

Am 3./IX erkrankte Patient plötzlich an Glottisoedem und ging trotz der an ihm ausgeführten Tracheotomie bald darauf zu Grunde (13./IX).

Section am 15./IX 92 vom Assistenten des pathol. Inst. Dr. Lunz ausgeführt ergab folgendes:

Ausgesprochene Leichenstarre, Hypostasen an den abhängigen Partien.

Geringer Ernährungszustand, icterische Hautdecken und Conjunctiven. Der linke Unterschenkel an der unteren Grenze des oberen Drittels amputirt. Die Amputationswunde verheilt. Beide Hände und Vorderarm, der rechte Fuss und Unterschenkel sind unförmlich verdickt durch knotige Infiltrate der Haut; letztere zum Theil ulcerirt, zum Theil mit verdickten Epidermisplatten bedeckt; in der Umgebung der Knoten zeigt die Haut fleckige, livide Röthung. In grösserer Ausdehnung ist diese livide Röthung auch am rechten Unterschenkel vorhanden und findet sich hier starke, feinschuppige Epidermisabschilferung. Die Nägel der Hände und des Fusses sind stark missgestaltet, blättern stark ab und sind zugleich dünn und weich, stellenweise zeigen sie Defecte, unter denen mit Krusten überkleidete Geschwüre sich befinden. Die Abschilferung betrifft auch die Haut der Finger. An beiden Oberschenkeln einzelne Knoten und eine grössere Anzahl flacher, etwas vertiefter mit feinfaltiger Epidermis bedeckter Narben. Das Gesicht zeigt fleckige, bräunliche Pigmentirungen und leichte beetförmige Prominenz der pigmentirten Stellen; nur am oberen Augenhöhlenrande bilden die pigmentirten Hauttheile wulstige Falten. Ober- und Unterlippe sind nur wenig verdickt. Der untere Theil der Nase ist eingesunken, dem offenbar grosse Theile des Knorpelgerüstes

fehlen. Die äusseren Nasenöffnungen sind stark verengt durch narbige Einziehungen der Haut; auch finden sich in der Umgebung der Nasenöffnung an der Nasenspitze und am Nasenrücken flache, mit weichen röthlichen Krusten bedeckte Geschwüre. Beide Ohrläppchen verdickt, die äusseren Ohren livid geröthet und etwas bräunlich verfärbt. In der Mittellinie des Halses eine Tracheotomiewunde, deren Ränder leicht eitrig infiltrirt sind, deren weitere Umgebung oberflächlich ulcerirt erscheint. Im Uebrigen ist die Haut des Rumpfes und der Oberarme in ihrer ganzen Ausdehnung mit zusammenfliessenden gelblich-braunen Flecken besetzt.

Die äusseren Genitalien bieten im Allgemeinen nichts Auffälliges, doch besteht leichte Phymose; an der Spitze der Glans findet sich ein kleines seichtes Geschwür mit weisslich infiltrirten Rändern.

Unterhautzellgewebe enthält geringe Mengen von Fett. Die Musculatur etwas dürftig, dunkelbraunroth. Das Skelett im Ganzen gracil.

In der Bauchhöhle keine freie Flüssigkeit. Lage der Baucheingeweide normal. Zwerchfell um einen Intercostalraum nach oben gerückt.

Im Herzbeutel geringe Mengen klarer Flüssigkeit. Das Herz ziemlich gross. Herzbeutelblätter im Allgemeinen etwas icterisch, das epicardiale Fett zeigt einen leichten Stich ins Bräunliche. Im rechten Herzen reichliche Cruormengen und gallig gefärbte speckige Gerinnsel. Endocard und Klappen gleichfalls etwas gallig imbibirt zeigen ausser leichten Verdickungen der Schliessungskanten der Mitralis nichts Abnormes. Der Ursprungskegel der Coronaria dextra sehr tief, die Aortenwand hier verdünnt, aber glatt. Die Musculatur im Allgemeinen schlaff, blass, feucht, bei weiten Höhlen von etwas unter mittlerer Dicke.

Die linke Lunge zeigt in ihrem unteren Abschnitt ausgedehnte bindegewebige Verwachsung mit der Costalwand. Die diaphragmale Fläche der Lunge ist indess frei und zeigt nur einzelne strangförmige Verwachsungen, In den Bronchien trüber Schleim, intensive Röthung der Schleimhaut. Pulmonalarterien und -Venen ohne Veränderungen. Das Lungengewebe im Allgemeinen blutreicher und feuchter, die vorderen Randpartien stark mit Luft gefüllt, die mittleren und hinteren von vermindertem Luftgehalt entleeren über die Schnittfläche reichliche

Mengen trüber, röthlicher Flüssigkeit, vollständig luftleere Stellen finden sich indessen nicht abgesehen von einigen kleinen rundlichen bräunlichen Herden im Unterlappen. Aus den kleinen Bronchiolen treten bei Druck Eiterpunkte hervor. Einzelne bronchiale Lymphdrüsen sind stark vergrössert und intensiv schwarz. Die rechte Pleura, Bronchien, Pulmonalarterien und -venen zeigen im Allgemeinen den gleichen Befund; doch sind hier im unteren Lappen zahlreichere, unregelmässige Hepatisationen.

Die Milz ist stark vergrössert, das Organ im Allgemeinen weich, die Kapsel etwas gespannt. Bei geringem Blutgehalt ist die Pulpa vermehrt. Malpighische Körperchen anscheinend sehr zahlreich, grauweiss, von röthlichen Höfen umgeben.

An der Porta hepatis stark vergrösserte Lymphdrüsen von markiger Beschaffenheit. Die Leber etwas grösser als normal, Peritonealüberzug klar und durchscheinend. In der Gallenblase zähe dunkelolivengrüne Galle, die Schleimhaut mit gleicher Farbe imbibirt, zeigt ausserdem netzförmige Cholestearinincrustationen. Das Lebergewebe weist eine Anzahl anämischer Flecke auf, im Uebrigen ist das Gewebe von etwas grösserem Blutgehalt; die acinöse Zeichnung sehr deutlich, die Acini fast in ihrer ganzen Ausdehnung dunkelroth gefacht, die Centra indessen als weisse Pünktchen hervortretend, die Peripherie graugelb.

Im Dünndarm nichts abnormes, dessgleichen im Dickdarm. Mesenteriale Lymphdrüsen etwas grösser, grauroth. Pankreas blass. Nebenniere ziemlich dunkel gefärbt bietet sonst nichts abnormes. Im Magen und Dünndarm blasse Schleimhäute, im Magen glasiger Schleimbelag, sonst nichts abnormes.

Beide Nieren etwas klein, es bestehen noch Reste foetaler Lappung. Oberfläche glatt, blass. Venensterne der Oberfläche etwas stärker gefüllt. Die Rinde im Allgemeinen blass und trübe von rothen Gefässramificationen durchsetzt, das Mark etwas blutreicher.

In der hinteren Halsregion stark vergrösserte Lymphdrüsen von feuchter, gelblich röthlicher Beschaffenheit. Auch an der oberen Thoraxapertur vergrösserte Lymphdrüsen.

Oesophagus im Wesentlichen unverändert, ebenso die Zunge, welche indessen an der Spitze ein kleines

Knötchen enthält. An der seitlichen Pharynxwand und in der Gegend der Tonsillen Geschwüre mit markig infiltrirten Rändern.

Schleimhaut des Kehlkopfeingangs stark gefaltet, auf der linken Seite ist das aryepiglottische Band stark verdickt. Die beiden Stimmbänder und die Schleimhaut des Kehlkopfeingangs zeigen ausserdem starke Wulstungen und Geschwürsbildung. In der Nähe des linken Aryknorpels eine erbsengrosse Oeffnung in der Schleimhaut, welche in eine weite mit infiltrirten Wandungen versehene Höhle führt, in der der linke Aryknorpel liegt. Der rechte Aryknorpel unverändert.

Schädeldach ziemlich schwer, etwas verdickt. Die Innenfläche mit zarten graurothen dendritischen Auflagerungen. Im sinus longitudinalis flüssiges Blut und frische Gerinnsel. Dura im Allgemeinen unverändert, nur leicht gallig gefärbt. Die weichen Hirnhäute zeigen eine starke Gefässfüllung. Im Uebrigen die Hirnoberfläche glatt und glänzend. In dem Sinus und Dura überall frische Gerinnungen und flüssiges Blut. Die Gefässe der Hirnbasis ohne nachweisbare Veränderungen. Die Hirnsubstanz feucht, blutreich. Die weiteren Hirnhäute leicht löslich. Hirnventrikel von normaler Weite. Die graue Substanz des Gross- und Kleinhirns im Allgemeinen rosa gefärbt mit einem Stich in's Bräunliche.

Der linke Hoden zeigt auf dem Durchschnitt diffuse bräunliche hellgelbe Verfärbung, der rechte rundliche, scharf umschriebene gelbliche Einlagerungen, welche sich vom Fettgewebe nur durch eine zartere Beschaffenheit unterschieden.

Das Knochenmark eines Lendenwirbels zeigt eine blassrothe Farbe, sonst nichts abnormes. Im rechten Kniegelenk reichlich zarte fadenziehende Synovia. Die Falten der Synovialis im Allgemeinen etwas wulstig. Der Knorpel oberflächlich leicht atrophirt. Das Knochenmark der Epiphyse des rechten Femur zeigt eine mattere Beschaffenheit als gewöhnliches Fettmark, abgesehen von diffuser Röthung ist jedoch keine deutliche Farbenanomalie zu sehen.

Anatomische Diagnose. Lepra tuberosa et ulcerosa cutanea. Pneumonia lobularis. Bronchitis capillaris beiderseits. Chronischer Milztumor. Pharyngitis ulcerosa. Perichondritis laryngea. Gonitis dextra deformans.

Der Leiche wurde entnommen die V. cephalica von der Schultergegend bis zur Gegend des Handgelenkes, von hier aus in Zusammenhang mit den Weichtheilen des Handrückens und Zeigefingers. In der Gegend des Phalangometacarpalgelenkes war die Haut in ziemlich starker Ausdehnung geschwürig zerfallen, ein kleineres Geschwür befand sich in der Gegend des I. Phalangealgelenkes.

Die mikroskopische Untersuchung der V. cephalica ergab folgendes:

Bis zur Mitte des Oberarms zeigt die Intima derselben das Bild einer gleichmässig auf die Umgrenzung des Lumens sich ausdehnenden allmählich an Stärke zunehmenden Wucherung. Die Vasa vasorum in der Adventitia sind stark injicirt, ihre Wandungen sind verdickt, ihre Umgebung leicht infiltrirt. In den Zwischenräumen der Media sind reichlich Capillaren enthalten, welche nur durch die wohl erhaltene El. int. von der Intima getrennt sind. Die Media ist verschmächtigt, die Muskelfasern sind im Zerfall begriffen. Die Intima ist ziemlich zellreich, die Zellen von Spindelform sind mit Rundzellen gemengt, welche in der Aussenschicht prävaliren. In der Intima sind ziemlich reichlich Bacillen vorhanden und zwar liegen sie vorzugsweise unmittelbar unterhalb des Endothels, nicht aber in demselben. Weder in der Media, noch in der Adventia sind Bacillen nachweisbar. Die Dicke der Intima in der Mitte des Oberarms beträgt durchschnittlich 250 μ.

Oberhalb der Ellenbeuge hat die Intimawucherung stark zugenommen, die Höhe der Wülste, welche zusammen das sternförmige Lumen begrenzen, schwankt zwischen 300 und 600 μ. Die ganze Intima ist ziemlich

zellreich, die jetzt deutlich ausgesprochene Rundzellenanhäufung ist hauptsächlich auf die Aussenschicht der Intima beschränkt. Letztere ist durch quer getroffene also anscheinend parallel der Gefässaxe verlaufende Gefässchen vascularisirt. In der Innenschicht der Intima sind reichlich Bacillen vorhanden, weniger in der Aussenschicht. Bei schwacher Vergrösserung ist dieser Unterschied zwischen der zellarmen und bacillenreichen Innenschicht, der zellreichen und bacillenarmen Aussenschicht nicht zu verkennen. Einzelne Züge von Bacillen lassen sich längs der aus der Media in die Intima eindringenden Gefässchen bis in die erstere verfolgen, im Ganzen und Grossen sind die 2 äusseren Gefässhäute von Bacillen frei.

Das Bild der V. cephalica etwas unterhalb der Ellenbeuge ist in Fig. 3 wiedergegeben. Die verdickte Intima besteht aus einem zellarmen Gewebe von hyaliner Beschaffenheit. Nach innen treten die concentrisch zum Lumen angeordneten Spindelzellen zu einem dichten Gewebe zusammen, welches das eigentliche Gefässlumen umgrenzt. Innerhalb dieses Lumens findet sich eine aus einer mehr oder weniger homogenen Grundsubstanz bestehende Masse, welche sehr zahlreiche rothe und weisse Blutkörperchen und massenhafte Bacillen sowohl einzeln, als in Form von Globi enthält. Diese Masse liegt im Querschnitt der Intima des Gefässes ringförmig an und zeigt in ihren peripheren Lagen eine ausgesprochen faserige Beschaffenheit. In die Fasern und innere Spindelzellenschicht (s. oben) sind rothe Blutkörperchen und Zerfallsprodukte derselben eingestreut. Das hyaline Gewebe der Intima ist mit Ausnahme der an das Lumen stossenden Partien bacillenfrei, ebenso Media und Adventitia.

Distalwärts etwa am unteren Drittel des Vorderarms ist endlich das Lumen der V. cephalica vollständig obliterirt. Nach innen von der stark atrophischen Media befindet sich ein sklerotisches zell- und bacillenarmes von einigen kleinen Blutgefässen durchsetztes Gewebe, welches ohne scharfe Grenze nach innen in ein typisches, äusserst bacillenreiches kleinzelliges Gewebe übergeht. Dieses lepröse Gewebe bildet das Centrum des Gefässquerschnittes und enthält noch Reste von rothen Blutkörperchen. Vom ursprünglichen Lumen ist keine Spur vorhanden.

Verfolgt man das Gefäss distalwärts innerhalb der Weichtheile des Handrückens, so erkennt man es, solange die stark atrophische, körnig zerfallende Muskelschicht erhalten ist, an derselben. Das Unterhautzellgewebe enthält nur noch wenig leprőses Gewebe, ist dagegen durch Vermehrung der faserigen Substanz sklerosirt und elephantiastisch verdickt. Dementsprechend ist die Adventitia in ein derbes mehr faseriges, dichtes Gewebe verwandelt, in welchem hier und da kleine Haufen von leprősem Gewebe eingesprengt liegen. Das Gefässlumen ist vollständig durch ein zell- und bacillenarmes sklerotisches Gewebe ersetzt, durch welches das Gefäss in einen soliden Strang verwandelt ist. Weiter zur Peripherie geht das Gefäss, nachdem die Reste der Muscularis vollständig verschwunden sind, in dem es umgebenden Gewebe verloren.

Die übrigen in den Weichtheilen vorfindlichen Venen liegen innerhalb einer diffusen leprősen Masse. Die Adventitia und gewucherte Intima bilden Ringe von leprősem Gewebe. Sowohl die kleinen Gefässe als die grösseren sind stark mit Blut gefüllt und trotz der Intimawucherung anscheinend erweitert. Die Cutis ist hoch-

gradig erkrankt, namentlich entsprechend dem Sitz des grossen Eingangs erwähnten Geschwürs: starke Züge von Bacillen mit Gefässchen in ihrer Axe dringen in die Papillen, haben das geschwellte Stratum Malpighii von seiner Unterlage abgehoben und die Continuität desselben durch ihr Vordringen zerstört.

Die Weichtheile des Fingers sind in geringerem Grade erkrankt, als die des Handrückens. Sitz der leprösen Infiltration ist eine schmale Schicht der Cutis. Schweissdrüsenknäuel und Unterhautzellgewebe sind mässig erkrankt, mehr die Nervenstämme und peripheren Nervenendigungen, ebenso das perivasculäre Gewebe der Gefässe, spec. die Adventitia der Digitalvenen. An den letzteren ist auch die Intima leprös erkrankt, indem Züge von leprösem Gewebe aus der Adventitia allseitig und radiär in dieselbe eindringen. Dagegen ist in der Höhe der I. Phalanx die Intima der A. digitalis nur in geringem Grade sklerotisch verdickt, ohne Bacillen zu enthalten. Ebenso ist die Adventitia vom leprösen Gewebe frei, dagegen das perivasculäre Gewebe leprös infiltrirt. In der Gegend des Phalangealgelenkes (entsprechend dem Sitz eines Geschwürs), wo sämmtliche Weichtheile hochgradiger erkrankt sind, hat ein starker Bacillenhaufen und Rundzelleninfiltrat eine Peripheriehälfte der Adventitia der A. digitalis durchsetzt und ist durch die verdünnte und an der betreffenden Stelle stark eingestülpte Media in die gewucherte Intima eingedrungen. Letztere ist durch gleichzeitige Vermehrung des Spindelzellgewebes stark gewuchert.

Fig. 4 stellt das Bild der A. digitalis am distalen Ende der II. Phalanx dar. Das Infiltrat in der Adventitia ist hier schwach angedeutet, man sieht in derselben

nur einzelne Rundzellen und in der Zeichnung nicht wiedergegebene einzelne Bacillen, letztere zugleich zwischen den Muskelfasern der Media. Das Lumen ist stark excentrisch verschoben und zwar nach der dem vordringenden Bacilleninfiltrat gegenüberliegenden Seite. Der Ort des Durchbruchs des bacillenhaltigen Infiltrats ist noch zu erkennen an der Anhäufung von Rundzellen in der Aussenschicht der Intima und der Unterbrechung der M. fenestrata. Das übrige Gewebe der Intima besteht aus regelmässig angeordneten Spindelzellen und wenigen Rundzellen, welche sich von der Durchbruchsstelle zum Lumen fortpflanzen. Die Bacillen, welche ebenfalls diese Anordnung zeigen (von der Media zum Lumen) sind in der Nähe des Lumens etwas reichlicher angehäuft. Das Endothel ist von denselben relativ frei.

Je mehr man sich von der Durchbruchsstelle entfernt, desto mehr geht der Zusammenhang zwischen der Infiltration der Intima und leprösem Gewebe der Umgebung verloren, da sowohl die Rundzellen, als die Bacillen peripherwärts schwinden und man das Lumen nur von einem Spindelzellgewebe ausgefüllt sieht, das nichts Specifisches zu bieten scheint.

Wir haben in diesem Fall 2 wichtige Befunde zu verzeichnen: den an der V. cephalica und an der A. digitalis. Das durch ein sklerotisches Gewebe verengte Lumen der ersteren ist nachträglich durch einen bacillenreichen Thrombus geschlossen worden, denn das Bild der V. cephalica (wiedergegeben in Fig. III) lässt keinen Zweifel darüber, dass die rothe und weisse Blutkörperchen einschliessende Masse im Lumen des Gefässes einen Thrombus darstellt, welcher in seinen Aussenschichten eine faserige Struktur angenommen hat, anscheinend in

Organisation begriffen ist. Dementsprechend sehen wir distalwärts in der thrombotischen Masse Gefässe auftreten und dieselbe sich in ein solides Gewebe verwandeln. Dadurch wird das Gefäss schliesslich in einen soliden Strang verwandelt.

An der A. digitalis waren wir in der Lage Veränderungen zu beobachten, welche zu einer hochgradigen Verengerung des Lumens geführt haben und die im Ganzen und Grossen auf denselben histologischen Processen zu beruhen scheinen, welche wir an der V. saph. beobachtet und ausführlich geschildert haben: also sklerotische Verdickung der Intima, Eindringen von leprösem Gewebe aus der Umgebung in dieselbe und als Resultat desselben eine verstärkte Wucherung des Intimagewebes mit hochgradiger Verengerung des Lumens.

Fall III.

Mikel Blissig 68 a. n. Aufgenommen in das Leprosorium der Stadt Riga am 15/IX 91. Diagnosis: Lepra nodosa.

Patient erkrankte vor ca. 10 Jahren, es zeigten sich damals Knoten an der Stirn und den Unterarmen. Vor $1^1/_2$ Jahren ist an ihm im städtischen Krankenhause die Tracheotomie ausgeführt worden.

St. praes. Gesicht und Arme sind mit derben erbsengrossen Knoten besäet. Die Haut überall verdickt und rissig. Die Drüsen am Unterkieferwinkel stark geschwellt. Der Oberschenkel und Unterschenkel zeigen derbe Infiltrate unregelmässig geformt, braun pigmentirt. Sie localisiren sich hauptsächlich an den Streckseiten der Oberschenkel. Die Unterschenkel elephantiastisch verdickt. Sensibilität daselbst tactile und thermische stark herabgesetzt. Herz und Lungen normal. Milz bedeutend vergrössert. Testikel normal.

Laryngoskop. Befund: Schleimhaut des weichen Gaumens blass, an der Vorderfläche ein seichtes Geschwür. Larynxschleimhaut mässig infiltrirt, an der Epiglottis und hinterer Aryschleimhaut kleine flache Knoten, mässige subchordale Schleimhautschwellung.

19./X Patient fiebert (das Fieber trägt den intermittirenden Charakter).

Häufig entstehen unter Fieber Blaseneruptionen, im Blaseninhalt keine Bacillen. Sitz der Blasen hauptsächlich an den Fingern und Armen, später am Unterschenkel (in der Kniegegend).

23./XII 91 Lepranachschübe mit sehr heftigem Fieber. Am ganzen Körper landkartenförmige Figuren, welche später abblassen. Im Harn Eiweiss, aber keine Bacillen.

Vom Januar bis August 1892 bildeten sich beim Patienten unter hohem Fieber subcutane Abscesse und Ulcera nach Blasenbildung an verschiedenen Stellen des Körpers. Allmählicher Kräfteverfall, Husten mit starkem Auswurf, Athemnoth, auscultatorisch feuchte Rasselgeräusche über beiden Lungen.

Der Tod trat unter Zeichen von Lungenoedem am 16./1 93 ein.

Section am 18./I von Dr. Reissner ausgeführt, ergab folgendes:

Kräftige männliche Leiche mit reducirtem panniculas adiposus. An der Haut der Brust und der oberen Extremitäten derbe Infiltrationen mit bräunlichen Pigmentirungen, ebenso an den Oberschenkeln.

Die Unterschenkel elephantiastisch geschwellt, die Haut uneben höckerig, derb infiltrirt. Grosse flache atonische Geschwüre an beiden Knien und auf den Handrücken. An der Spitze des Sternums eine breite Oeffnung, welche in eine subcutane Eiterhöhle führt. Alte Tracheotomiewunde.

Im Gesicht dieselbe verdickte Haut mit brauner Pigmentirung besonders an der Stirn. Augenbrauen fehlen am lateralen Rande.

Im Herzbeutel ca. 50 Ccm. einer klaren Flüssigkeit. Die Blätter des Pericards sind in nicht allzu grosser Ausdehnung mit einander durch derbe Bindegewebszüge verwachsen. Die Innenfläche der Aorta glatt und spiegelnd.

Der linke Ventrikel gross, Herz voluminös, Musculatur schlaff und zerreisslich, die Ventrikel erweitert. Die Klappen der Aorta sind an ihrem freien Rande verdickt und theilweise verkalkt. Die Coronararterien strotzend mit Blut gefüllt, erweitert und geschlängelt.

Lungenpleura rechts mit Pleura costalis durchgängig verwachsen. Die rechte Lunge voluminös, oben lufthal-

tig, unten oedematös. In den Bronchien grünlicher stinkender Eiter. Nirgends Infiltrationen. Die linke Lunge klein. Die Pleuraoberfläche von einer überhandgrossen 3 Ccm. dicken Kalkplatte bedeckt, die Lunge lufthaltig.

Die Leber bedeutend vergrössert, marmorirt.

Die Nieren vergrössert, geschwellt und trübe aussehend. Kapsel leicht ablösbar, Breitenverhältniss von Mark zur Rinde nicht wesentlich verändert.

Milz bedeutend vergrössert, Kapsel stark verdickt, Milzgewebe zerreisslich, Malpighische Körperchen nicht wahrnehmbar.

Die Niere microscopisch untersucht zeigte das Bild der acuten interstitiellen parenchymatöseu Nephritis.

Anatomische Diagnose: Lepra tuberosa und ulcerosa der Haut. Dilatatio cordis Bronchitis catarrhalis. Oedema pulmonum. Tumor lienis. Nephritis parenchymatosa et interstitialis.

Behufs microscopischer Untersuchung wurden der Leiche entnommen: Aa. carotis, brachialis, ulnaris, radialis, poplitea, tibialis, A. coronaria; die zugehörigen Venen, die V. cephalica und saphena. Ausserdem Hautstücke verschiedener Körperregionen.

Die Arterien zeigten eine geringe und mässige Endarteriitis.

An manchen Arterien, deren Intima etwas stärker verdickt ist, sind Degenerationserscheinungen in derselben eingetreten, Verkalkungen in der Media und dementsprechend entzündliche Erscheinungen (Rundzellenanhäufungen) in der Adventitia. Das Gewebe der Intima ist zellarm, von sklerotischem Charakter, Intima und die äusseren Gefässhäute von Bacillen frei.

Am hochgradigsten erkrankt war die A. coronaria, aber auch hier war sowohl das sklerotische Gewebe der Intima, als die Adventitia und interstitielle Substanz des Herzmuskels von jeder bacillären Erkrankung frei.

Die den genannten Arterien entsprechenden Venen

waren im Ganzen und Grossen nur in geringem Grade erkrankt.

Etwas hochgradiger verändert sind die Vv. saphena und cephalica. In beiden ist die Intima stark verdickt (die Breite schwankt in der Saphena zwischen 100 und 200 μ, in der Cephalica zwischen 100 und 150), aber von rein sklerotischem Charakter ohne Bacillengehalt. Oberhalb des Geschwürs am rechten Knie war sowohl die Adventitia als die Intima der Saphena kleinzellig infiltrirt, ohne dass sich Bacillen in den Infiltraten nachweisen liessen. Nur die V. cephalica zeigte am Oberarm eine mässige Verdickung der Intima sklerotischen Charakters, in der Gegend der Ellenbeuge waren in der sklerotischen Intima, sowie in den Aussenhäuten der Gefässe vereinzelte Bacillen zerstreut. Das distale Ende in der Nähe des Handgelenks war leprös erkrankt und zwar sowohl die Adventia als Intima mit bacillenhaltigen Rundzellen infiltrirt.

Die Cutis von der Handgelenkgegend und den verschiedenen Stellen der Extremitäten ist narbig umgewandelt, kleine Züge und Haufen von bacillenhaltigen Leprazellen sind in dem Narbengewebe eingeschlossen. Schweissdrüsenknäuel und Fettgewebe in Knollen von Lepragewebe umgewandelt. Die Gefässe sind von leprösem Gewebe umgeben, die Innenwand der kleinen Gefässe von hyalinem Aussehen.

Der Befund ist also folgender: Geringe und mässige Erkrankung der Arterien vom Charakter der gewöhnlichen Sklerose, stärkere sklerotische Erkrankung der A. coronaria; geringe sklerotische Erkrankung der Venen, stärkere, aber immerhin nicht specifische der V. saphena und lepröse Erkrankung des distalen Endes der V. ce-

phalica. An den kleinen Gefässen innerhalb der leprösen Weichtheile war kein wesentlich andrer Befund zu constatiren als in den vorhergehenden Fällen.

Fall IV.

Korabeiko 79 a. n. Lepra tuberosa. Patient giebt an vor 20 Jahren Gefühllosigkeit in den unteren Extremitäten und Schmerzen in den Knochen empfunden zu haben. Die Schwellung der Gesichtshaut und Auftreten von Infiltraten in der Haut datirt er seit 4 Jahren.

St. praes. Hochgradige Abmagerung, reducirter pann. adip. Die Hautfarbe ist sowohl im Gesicht, als an den Händen dunkel bronceartig. Die Haut des Gesichtes ist durchweg verdickt, tiefe starre Falten mit Fehlen der Augenbrauen (Facies leonina). Einige derbe Infiltrate in der Gegend der Handgelenke und an der Streckseite der Oberarme. An Brust und Bauch finden sich braune Pigmentflecken ven derselben Farbe wie in der Gesichtshaut. Am linken Knie ein grosses flaches atonisches Geschwür mit unregelmässig aufgesetztem Rande. Kleinere, flache Geschwüre an der Vorderseite des Unterschenkels, sowie am malleolus internus. Ebenso am rechten Ellenbogen und dem Dorsum der linken Hand. Die Vv. ulnares sind beiderseits verdickt.

Der Patient wurde in das Rigasche Leprosorium bei Erscheinungen eines hochgradigen Marasmus, profusen Durchfällen und Kräfteverfall aufgenommen. Der Tod trat 10 Tag nach der Aufnahme unter denselben Erscheinungen (nur die Durchfälle hatten 3 Tage vor dem Tode aufgehört) ein.

Section am 23./II 93 von Dr. Reissner ausgeführt, ergab folgendes:

Mittelgrosse Leiche, stark reducirter pann. adip. Die Haut mässig infiltrirt zeigt eine leicht livide Pigmentirung, am linken Unterschenkel bes. Narben. Ueber die Ausdehnung der Ulcera s. Krankengeschichte. Die linke Körperseite — obere und untere Extremität — oedematös geschwellt.

Das Herz contrahirt, die Herzmusculatur in mässigem Grade verfettet. Die Herzgefässe stark geschlängelt.

Der untere Lappen der linken Lunge fühlt sich infiltrirt an. Auf der Schnittfläche sieht man in dem diffus infiltrirtem Gewebe miliare graue Knötchen. Im oberen

Lappen der rechten Lunge eine circumscripte Infiltration mit Käseherden.

Das Nierengewebe von normalem Aussehen. Kapsel leicht ablösbar. Starke Injection der Mesenterialgefässe. Schleimhaut des Darms stark geschwellt und oedematös. Mesenterialdrüsen vergrössert. Milz stark vergrössert, Pulpa zerfliesslich. Malpigische Körpchen sichtbar.

Die Epiglottis ist auf ihrer ganzen Fläche bis zur Spitze mit linsengrossen Knötchen durchsetzt. In den Aryfalten erbsengrosse Knötchen. An den Stimmbändern lepröse Wucherungen, dieselben flach ulcerirt. An der Schleimhaut des Ringknorpels flache Ulcera. Die Schleimhaut der Luftröhre bis zur Bifurcation mit Knötchen durchsetzt.

Anatomische Diagnose: Lepra tuberosa et ulcerosa. Laryngitis et Tracheitis leprosa. Catarrhus chronicus intestinalis. Chronische käsige Pneumonie rechts. Miliare Tuberculose links. Tumor lienis.

Einer näheren Untersuchung wurden folgende Gefässe unterworfen: Aa. und Vv. femorales, popliteae, tibiales, plantares, brachiales, radiales, renales, splenica; Vv. cava, jugularis, saphena magna et parva, basilica.

Die grossen und tiefen Arterienstämme (Femoralis, poplitea, tibialis, plantaris, brachialis, radialis; A. renalis, splenica) waren sehr wenig oder mässig sklerotisch verdickt. Dort, wo in der verdickten Intima Degenerationserscheinungen vorhanden waren, befanden sich in der Adventitia kleine Rundzellenfiltrate. Auch hier wiederum war die A. coronaria am stärksten erkrankt, aber die Verdickung der Intima trug auch hier den einfachen sklerotischen Charakter. Bacillen waren in den Wandungen sämmtlicher Gefässe nicht vorhanden.

Die zu den genannten Arterien gehörigen Venen, sowie V. jugularis und cava zeigen ebenfalls nur eine mässige sklerotische Verdickung der Intima und zwar ohne leprös infiltrirt zu sein. Dagegen sind sämmtliche

Hautgefässe, die der Leiche entnommen waren (Cephalica, Basilica, Saphena magna und parva) leprös erkrankt und zwar sowohl die Adventitia, als die Intima derselben. Die Wucherung der Intima ist eine diffuse, aber zugleich sitzen derselben Wülste und Leisten an, welche weit in das Lumen hineinragen, auf den Querschnitten die mannigfachsten Formen annehmen.

Das Gewebe der Intima ist sklerotisch, aber arm an Spindelzellen, dort aber, wo das lepröse Gewebe aus der Adventitia in die Intima eingewandert ist, sieht man nicht die Grundsubstanz, sondern ein intensiv gefärbtes Rundzelleninfiltrat. Besonders die eben geschilderten Fortsätze scheinen nur aus denselben zu bestehen. In der Gegend des Knies ist es zu einer breiten Verwachsung der gegenüber liegenden Intimaflächen gekommen, wodurch das Lumen in 2 Hälften getheilt erscheint. Die Verringerung des Lumens scheint im Allgemeinen nicht hochgradig zu sein. In dem Rundzellengewebe der Adventitia und Intima, sowie der Media sind wenige Bacillen enthalten, dagegen zahlreiche Globi, welche mannigfache Grösse zeigen.

Von den Hautproben die ich an verschiedenen Stellen der erkrankten Körperoberfläche entnommen habe, will ich nur die Weichtheile der Finger genauer beschreiben, da die übrigen Stücke keinen wesentlich differenten Befund zeigten. Sitz der leprösen Infiltration in den Weichtheilen derselben war eine schmale Schicht der Cutis und in geringem Grade die Schweissdrüsenknäuel und Unterhautzellgewebe. Stärker afficirt waren die Nervenstämme und Paccinische Körperchen. Die Vv. digitales waren in typischer Weise erkrankt. Die A. digitalis dagegen bis zur Peripherie einfach sklerosirt,

wobei die Intima in Form von flachen fast nur aus hyalinem zellarmem Gewebe bestehenden Hügeln gewuchert war, bei intakter Adventitia und leprös erkranktem perivasculärem Zellgewebe.

Ein eigenthümliches Verhalten zeigten fast sämmtliche kleine Hautgefässe. Nur wenige von ihnen waren fibrös verdickt, die meisten waren stark erweitert und bestand ihre Wandung aus einem hyalinen Gewebe, das nach innen vom Endothel ausgekleidet, nach aussen von einer einreihigen Muskelschicht und wenig Bindegewebe begrenzt war. Die Lymphkörperchen in den erweiterten Blutgefässen zeigten regelmässig Bacillen, freilich in geringer Zahl, aber immerhin nicht an das Endothel gebunden, wie man es an den Capillaren und den ganz kleinen Gefässen regelmässig sehen kann. Die Bacillen lagen in einkernigen und mehrkernigen Leucocyten von verschiedener Grösse.

In der Umgebung von frisch erkrankten Haarbälgen sah ich mehrere Male die feinsten Capillaren von Bacillenhaufen, welche ihnen von aussen aufzuliegen schienen, umgeben, während das übrige Gewebe in ihrer Umgebung frei sowohl von Bacillen, als von Rundzellen war.

Das Bemerkenswerthe an diesem Fall ist also das enge Verhältniss zwischen der Bacilleneinwanderung und Verbreitung von Capillaren, ein Verhältniss, das in etwas vorgeschrittenen Fällen schwer zu erkennen ist, ferner das Vorhandensein der Bacillen innerhalb des Lumens in den kleinsten Gefässen unabhängig von dem Befund an den Endothelien.

Im Uebrigen waren sämmtliche arteriellen und venösen Körpergefässe in nicht beträchtlichem Grade sklerotisch verdickt, die grossen Hautvenen leprös erkrankt.

Der Befund an letzteren war nur insofern abweichend von dem, was wir im Fall I beobachtet haben, als das leprose Gewebe in eine Intima eingewandert zu sein schien, welche schon vorher die dem Alter des Patienten entsprechenden Veränderungen eingegangen war.

Im ersteren Fall besteht nämlich das sklerotische Gewebe aus wenigen Spindelzellen und einer faserigen Intercellularsubstanz, in deren Aussenschichten Degenerationserscheinungen angedeutet sind, während dort, wo das sklerotische Gewebe sich im Zusammenhang mit der leprösen Erkrankung frisch entwickelt hat, dasselbe aus mächtigen, mit langen Fortsätzen versehenen Spindelzellen sich aufbaut und das Gewebe keine Neigung zu degenerativen Processen zu haben scheint.

Die kritische Besprechung der im Vorigen geschilderten Befunde soll folgende Cardinalfragen berücksichtigen.

1) Giebt es eine Erkrankung des Gesammtgefässsystems bei der Lepra.

2) Welcher Art sind die Veränderungen an den Gefässen im Gebiet der leprösen Erkrankung und welcher ist der Zusammenhang zwischen der Gefässerkrankung und der Grundkrankheit.

3) Welche Bedeutung kommt den Gefässveränderungen für den Verlauf und Symptomatologie der Lepra zu.

Was zunächst das Arteriensystem anbetrifft, so hatten wir im Fall III und IV Gelegenheit sowohl die tiefen Gefässe der oberen und unteren Extremität, als diejenigen der Eingeweide (Splenica, Renalis, Coronaria), im Fall I nur die ersteren zu untersuchen, Dieselben waren entweder gar nicht verändert oder sie zeigten sklerotische Verdickungen geringen und mässigen Grades, wie sie bei älteren Individuen häufig genug beobachtet werden. Im Fall I, wo es sich um ein jüngeres Individuum handelte, waren die A. brachialis und radialis vollständig normal. Hochgradig verändert waren dagegen die Aa. digitales und die kleinen Arterienäste innerhalb

der leprös erkrankten Haut und des ebenso afficirten Unterhautzellgewebes.

Ein entsprechendes Verhalten zeigte das Venensystem. Die den genannten Arterien zugehörigen Venen waren nur mässig erkrankt in den Fällen III und IV, im Fall I dort am wenigsten, wo sie durch ihre Lage und Entfernung von den leprösen in der Cutis und Unterhautzellgewebe localisirten Krankhnitsprocessen vor Beeinflussung durch dieselben geschützt waren. So waren die tief gelegenen V. poplitea und Vv. tibiales wenig, die V. plantaris aber schon stärker afficirt. Dagegen waren diejenigen Venen hochgradig erkrankt, welche in ein lepröses Gewebe eingebettet waren. Da nun die lepröse Infiltration sich hauptsächlich in der Haut und Unterhautzellgewebe der Extremitäten localisirt, so handelt sich es sich dort wo sich stärkere Veränderungen vorfinden, vorzugsweise um die grossen Hautgefässe und ihre Aeste.

Aus dem Gesagten lassen sich 2 Schlüsse folgern:

1) Die Lepra an und für sich bewirkt keine Veränderungen des gesammten Gefässsystems.

2) Die hochgradigen und eigenthümlichen Gefässveränderungen bei der Lepra sind an die Localisation der leprösen Infiltration gebunden.

In Bezug auf die zweite von uns aufgestellte Frage wird es unsere Aufgabe sein zuerst ein Gesammtbild der leprösen Gefässveränderungen zu entwerfen, bevor wir den Zusammenhang der Gefässerkrankung mit der Grundkrankheit festzustellen suchen.

Theils infolge ihrer oberflächlichen Lage, theils in-

folge von Eigenthümlichkeiten, deren Bedeutung wir später kennen lernen werden, sind die Venen innerhalb der leprösen Infiltration regelmässig hochgradiger erkrankt, als die Arterien. Wir beginnen daher die Beschreibung mit dem Verhalten der ersteren (cf. Fig. 1 und 2).

Das perivasculäre Gewebe und die Adventitia bieten anscheinend günstige Bedingungen für die Localisation und Ausbreitung des leprösen Processes innerhalb derselben. Wir finden sie daher nicht allein in vorgeschrittenen Stadien der Krankheit regelmässig afficirt, sondern auch dann, wenn die lepröse Infiltrtaion des Unterhautzellgewebes, wo die Venen ihren Sitz haben, im Beginn ist. Durch dieselben sind Adventitia und perivasculäres Gewebe in eine diffuse lepröse Masse umgewandelt, welche sich nach aussen durch eine concentrisch angeordnete faserige Bindegewebsschicht scharf abgrenzt. Darauf ist wahrscheinlich die Thatsache zurückzuführen, dass solche verdicke Gefässe sich walzenförmig unter dem Finger bewegen und dass sie sich post mortem leicht ausschälen lassen. Das lepröse Gewebe der Adventitia zeigt im Uebrigen denselben histologischen Charakter, welcher der leprösen Infiltration überall zukommt: Ausgang von der Umgebung der Vasa vasorum, Anhäufung eines dichten bacillenhaltigen Rundzellengewebes, Auftreten von Leprazellen mit Bacillen einzeln und in Form von Globi, nabhträgliche Verengerung resp. Verödung der V. vas. durch Wucherungsprocesse in deren Intima und fibröse Umwandlung der Adventitia. Bemerkenswerth ist es, dass sehr häufig die lepröse Infiltration der Adventitia von der intakten Media durch einen schmalen Streifen zellarmen Gewebes, das sowohl von Rundzellen, als Bacillen frei ist, getrennt ist.

Die lepröse Umwandlung der Adventitia ist regelmässig von einer Intimawucherung begleitet und zwar besteht dieselbe aus einer feinkörnigen, fast homogen aussehenden Intercellularsubstanz mit Spindelzellen, die mit ihren langen Fortsätzen mit einander anastomosiren und concentrisch zum Lumen angeordnet dasselbe lamellenartig umgeben. Dabei sind in diesem Stadium Intima und Media von Rundzellen und Bacillen frei. An den mittelgrossen Venen innerhalb des leprös infiltrirten Gewebes sieht man dieses Stadium (lepröse Umwandlung der Adventitia und Wucherung der Intima einfacher Natur) nicht selten lange persistiren; an den grössten Hautvenen nur da, wo sie aus dem Unterhautzellgewebe sich in die Tiefe begeben, d. h. an ihrem proximalen Ende. Frühzeitig treten an ihnen weitere Veränderungen ein. Allmählich sieht man die Zwischenräume der Media sich mit einem Rundzellengewebe infiltriren und Capillaren aus der Adventitia, welche einen vorzugsweise radiären Verlauf angenommen haben, sich in die Media mehr oder weniger tief einsenken oder dieselbe durchsetzen. Gewöhnlich ist schon vorher die oben geschilderte, bacillenfreie Schicht zwischen Adventitia und Media geschwunden, die Aussenschichten der Media sind zum Theil in das mächtige lepröse Infiltrat der Adventitia aufgegangen und die scharfe Grenze zwischen den 2 äusseren Gefässhäuten ist verwischt. Gleichzeitig mit diesen Veränderungen in der Media tritt eine an Mächtigkeit allmählich zunehmende bacilläre Rundzelleninfiltration in den Aussenschichten der Intima ein, welche mit dem leprösen Gewebe der Innenschichten der Media in anatomischem Zusammenhang steht. Nicht selten sieht man Züge von leprösem Gewebe direkt aus der Adven-

titia bis zur Intima durch die ganze Media hindurch vordringen. Durch Nachrücken des leprösen Infiltrats aus der Adventitia und Media in die Intima wird dasselbe zum Lumen vorgeschoben und da das Wachsthum in den Aussenschichten der Intima intensiver vor sich geht, so gewinnen die Infiltrate der Intima auf Durchschnitten die Form von Dreiecken, die mit der Basis der Media von innen aufsitzen, mit der Spitze fast bis zum Lumen vordringen. Man sieht dass fibröse wegen seiner relativen Zellarmuth schwach gefärbte Grundgewebe der Intima auf Querschnitten radiär und allseitig von solchen Pyramiden durchzogen. In der Axe des stark bacillenhaltigen und zellreichen Gewebes verlaufen freie Capillaren, die mit einander in Verbindung treten und so aus den radiären Zügen Schlingen bilden oder in seltenen Fällen direkt in das Lumen des Gefässstammes einmünden. Die innige Berührung des von aussen eindringenden leprösen Gewebes mit dem Lumen kann auch dadurch zu Stande kommen, dass die Fortsätze des sternförmigen Lumens, welche tief in das Intimagewebe einschneiden, sich in das reichlich vascularisirte Rundzellengewebe verlieren. Gleichzeitig mit dem Eindringen von leprösem Gewebe in die Intima erfährt das Spindelzellengewebe derselben vielleicht in Zusammenhang mit der verstärkten Vascularisation eine beträchtliche Vermehrung und das Resultat dieser beiden Processe ist eine sehr hochgradige Verengerung des Lumens der grossen Hautvenen. Merkwürdigerweise habe ich nie eine vollständige Obliteration der Venen auf diese Weise zu Stande kommen sehen, ein Verhalten, das Friedländer[41])[42]) an den Lungengefässen festgestellt zu haben erwähnt. Uebrigens ist das winzige Lumen, von einem

fibrösen Gewebe umgeben, kaum als erweiterungsfähig zu betrachten und es ist sehr wahrscheinlich, dass im physiologischen Sinne ein derartig verändertes Gefäss als völlig oder nahezu functionsunfähig zu betrachten ist. Gewöhnlich geht das Gewebe der Intima späterhin weitere Veränderungen ein: das Spindelzellengewebe verliert seine regelmässige Anordnung um das Lumen und reiht sich zum Theil den radiär eindringenden Capillaren an, sein Zellenreichthum nimmt ab und bei gleichzeitigem Schwund des specifischen Gewebes bekommt die Intima einen mehr fibrösen Charakter. Freilich erscheint es mir unwahrscheinlich, dass das sklerotische Gewebe in der Intima der Hautgefässe im Fall III und IV einer solchen Umwandlung ihre Entstehung verdanke, denn davon abgesehen, dass das Rundzellengewebe mit seinem Bacilleninhalt nie ganz schwindet, unterscheidet sich auch das fibröse Gewebe, das wir in seiner Entstehung geschildert haben, ganz merklich von dem sklerotischen Gewebe, das in der Gefässintima bei älteren Individuen vorzukommen pflegt. Hier ist es ein sehr zellarmes Gewebe, das sehr häufig Degenerationserscheinungen aufweist, dort ein relativ zellreiches Gewebe mit Spindelzellen vom Charakter der sog. Fibroblasten, das regelmässig von Degenerationen frei ist und im Uebrigen eine viel grössere Ausdehnung gewinnt, als die gewöhnliche sklerotische Verdickung der Intima. Ich glaube daher, dass in den Fällen III und IV die sklerotischen Veränderungen schon bestanden haben, bevor die Umgebung leprös erkrankt war.

Das Verhalten der Media ist ein rein passives. Wie schon gesagt geht ihre Aussenschicht zum Theil in das lepröse Infiltrat der Adventitia auf, zum Theil werden

die Muskelbündel durch das vordringende Infiltrat mehrfach unterbrochen, die Zwischenräume der Media mit Rundzellen infiltrirt. Im weiteren Verlauf sieht man die Muskelbündel sich verschmächtigen und die Muskelfasern körnig zerfallen, wodurch die Media um das 3- und 4-fache ihrer ursprünglichen Dicke abnimmt.

Somit haben wir ausser der bekannten Erkrankung der Adventitia für die innerhalb der leprösen Infiltration gelegenen Venen eine specifisch lepröse Endophlebitis festgestellt analog der specifischen Erkrankung der Gefässwandungen bei Syphilis und Tuberculose. Dieser Befund ist ganz neu, denn wenn auch die Autoren (cf. Neisser[8])[23]), Cornil und Suchard[10]), Leloir[29]) von einer Endarteriitis und Endophlebitis bei der Lepra sprechen, so erwähnen sie doch nicht, dass das specifische lepröse Gewebe dabei eine Rolle spielt, dass somit die Gefässerkrankung eine specifische ist.

Die kleinen Arterienäste, wie zum Beispiel die von mir untersuchten Digitales, bleiben ebenfalls von dem leprösen Process nicht verschont, sobald sie inmitten des leprösen Gewebes verlaufen. Freilich scheinen sie im Vergleich mit den Venen eine grössere Widerstandskraft gegenüber dem Eindringen des leprösen Gewebes aus der Umgebung zu besitzen. So sahen wir im Fall IV bei hochgradiger Erkrankung der Vv. digitales die A. digitalis in ihrem ganzen Verlauf von dem specifischen Process verschont, die Intima zwar gewuchert, aber die Wucherung von ganz gewöhnlichem sklerotischem Charakter. Dieser Schutz ist aber nur ein zeitweiliger, denn wo die lepröse Infiltration einen höheren Grad erreicht, erkranken die Arterien regelmässig. Ihre Erkrankung bietet gewisse Ab-

weichungen von dem, was wir für die Venen kennen gelernt haben. Trotz der hochgradigen Erkrankung der Umgebung und des perivasculären Gewebes bleibt die Adventitia lange Zeit von der leprösen Infiltration unberührt. Hat aber die lepröse Wucherung im perivasculären Gewebe immer mehr und mehr zugenommen, so geschieht es nicht selten, dass schliesslich hie und da die Adventitia durchbrochen wird, dass bacillenhaltige Rundzellen von hier aus durch die Media bis in die Intima vordringen und hier in ihrer Aussenschicht sich üppig entwickeln. Gleichzeitig erfährt die Intima eine Neubildung von Spindelzellengewebe, das Lumen eine beträchtliche Verengerung. Merkwürdiger Weise geht an den Arterien die Continuität zwischen der Intimainfiltration und der Erkrankung des perivasculären Zellgewebes regelmässig verloren und zwar dadurch, dass das lepröse Infiltrat in der Adventitia, welches zudem nur an einer Stelle dieselbe invadirt hatte, sehr bald schwindet. Ein solches Verhältniss stellt Fig. 4 dar. In der Adventitia sieht man nur hie und da vereinzelte Rundzellen und Bacillen, ebenso in der compacten Media, während in der Anssenschicht der Intima eine Anhäufung von Rundzellen sich mit Leichtigkeit constatiren lässt. Von hier aus sind die Rundzellen und Bacillen in der Richtung zum Lumen vorgedrungen und häufen sich die Bacillen mit Vorliebe in der Nähe des Lumens unmittelbar unterhalb des Endothels an. Es ist begreiflich, dass solche Bilder bei flüchtiger Betrachtung den Eindruck einer bacillären Erkrankung der Intima vom Blute aus hinterlassen können und haben wir mit vorgeschrittenen Krankheitsprocessen zu thun, so können wir uns nicht immer Klarheit über die Genese des Processes verschaffen.

Immerhin kann es nicht bezweifelt werden, dass die kleinen Arterien bei lepröser Erkrankung ihrer Umgebung ebenfalls specifisch erkranken können und dass die Entstehungsweise des ganzen Processes an ihnen dieselbe ist wie an den Venen.

Unsere weitere Aufgabe ist es, den Zusammenhang zwischen den einzelnen Vorgängen bei der Gefässerkrankung und dem leprösen Process in der Umgebung näher zu prüfen.

Histologisch können wir bei der Gefässerkrankung, die wir geschildert haben, 3 Stadien unterscheiden, namentlich 1. eine lepröse Infiltration der Adventitia und des perivasculären Gewebes im ersten Stadium. 2. eine Intimawucherung nicht specifischer Natur und 3. Einwanderung von leprösem Gewebe aus der Adventitia und Media in die verdickte, aber bis dahin noch bacillenfreie Intima.

Was zunächst die Erkrankung der Adventitia und des perivasculären Gewebes anbetrifft, so bietet die Erklärung derselben keine Schwierigkeiten: offenbar erfolgt sie per continuitatem von der leprös erkrankten Umgebung her auf demselben Wege, den die lepröse Infiltration bei ihrer Fortpflanzung gewöhnlich einzuschlagen pflegt. Ob der lepröse Process in der Adventitia centralwärts unabhängig von der leprösen Erkrankung der Umgebung sich fortpflanzen kann, das vermag ich nicht mit Bestimmtheit zu entscheiden. Bis zu einem gewissen Grade kann man das wohl behaupten, denn man sieht bisweilen die centralwärts gelegenen Partien der Adventitia frühzeitiger erkranken, als die Umgebung. Immerhin ist die Fortpflanzungsfähigkeit in der Längsrichtung der Adven-

titia nur eine geringe und keineswegs mit der in den Nervenstämmen zu vergleichen.

Weniger klar sind die Ursachen für die anfängliche nicht bacilläre, aber wie wir gesehen haben doch recht hochgradige Wucherung der Intima. Es handelt sich hauptsächlich um die Frage, ob dieselbe bedingt ist durch Schädlichkeiten, welche im Blute kreisen und von dort aus ihre Wirkung auf die Gefässwand entfalten oder ob die Intimawucherung eine Folge ist der leprösen Infiltration der benachbarten Weichtheile.

Die Ansicht, dass Intoxicationen und Infectionen vom Blute aus direkt zur Wucherung der Intima Veranlassung geben können, ist vielfach vertreten (s. Ziegler, Lehrbuch der allg. und spec. path. Anat. VI Auflage Bd. II 1890 pp. 59—60). Von Heubner[40]) wurde das Kreisen des specifischen Krankheitsvirus im Blut syphilitischer Individuen als Ursache der bei denselben häufigen Erkrankungen der Gehirnarterien angesprochen. Wir können nicht die von uns geschilderte sklerotische Verdickung der Intima als durch die im Blute der Leprösen kreisenden Ptomaine entstanden denken, denn wir haben ja festgestellt, dass die Gefässerkrankung resp. die nicht specifische Intimawucherung sich mehr oder weniger an die Ausdehnung der leprösen Infiltration in der Umgebung hält, mit der Natur eines frei im Blute kreisenden chemischen Giftes ist aber eine solche streng begrenzte Wirkung nicht gut vereinbar. — Eine direkte Wirkung des Leprabacillus können wir ebenfalls ausschliessen. Dass derselbe im Blute thatsächlich kreist, dafür können wir im Anschluss an die gegenwärtig herrschende Ansicht mit einigen Befunden eintreten; dass er vom Blute aus in das Endothel der kleineren

und grösseren Gefässe abgelagert werden kann, darüber lässt der Befund an den Weichtheilen der Zehen im Fall I (s. dort) keinen Zweifel. Immerhin habe ich nie eine Anhäufung von bacillenhaltigen Zellen in der Intima gesehen, Bilder, welche als primäres Leprom derselben gedeutet werden könnten. Es geht daraus indirekt hervor, dass wir die Ursache für die anfängliche Intimawucherung in der leprösen Erkrankung der Umgebung suchen müssen. Der Zusammenhang könnte etwa folgender sein: Nach Thoma [46]) [48]) hat das Zugrundegehen, resp. Erschwerung des capillaren Blutkreislaufs die Folge, dass der Peripherie weniger Blut zu — resp. von derselben abgeführt wird, wodurch ein Missverhältniss zwischen der Gefässweite und der Blutmenge bedingt wird. Kann dieses Missverhältniss auf die Dauer nicht durch eine Contraction der Media ausgeglichen werden, so führt die daraus resultirende Blutverlangsamung direkt oder indirekt zu einer Wucherung der Intima. Dass das lepröse Gewebe schon durch Druck von aussen den capillaren Kreislauf erschweren muss, das liegt auf der Hand, die Widerstände in den Capillaren und den kleinsten Gefässen werden durch eine Wucherung der Intima und hyaline Degeneration derselben nur erhöht.

Nach Köster [43]) [44]) wirken entzündliche Processe in der Umgebung der Gefässe dadurch, dass sie von hier aus sich auf die Adventitia und Media fortpflanzen und durch weiteres Uebergreifen auf die Intima eine entzündliche Verdickung derselben bewirken. Da man aber in den frühen Stadien der Intimawucherung keine Gefässneubildung sieht, so nimmt Baumgarten [56]) an, dass die entzündlichen Processe in der Adventitia schon dadurch wirken, dass sie in den Ernährungsterritorien der

Gefässwandungen abspielend eine formative Reizwirkung des in seiner Ernährung von den V. vasorum abhängigen Endothels zu bewirken im Stande sind. Einen analogen Zusammenhang zwischen der Intimaerkrankung und der pathologischen Veränderung der Umgebung des Gefässes könnte man vielleicht auch bei der leprösen Gefässerkrankung annehmen. Nach Thoma würden wir also die lepröse Infiltration im Capillargebiet des erkrankten Gefässes, nach Köster die lepröse Infiltration in der nächsten Umgebung des Gefässes als die Ursache der anfänglichen Verdickung der Intima anzusehen haben. Welche dieser beiden Möglichkeiten — ob die Veränderungen in der Peripherie oder die in der nächsten Umgebung der Gefässwandungen — bei der leprösen Erkrankung in Betracht kommt, das können wir bei der Complicirtheit der Verhältnisse nicht entscheiden, zumal eine Besprechung der Aetiologie der Angiosclerose nicht in den Rahmen meiner Arbeit hineingehört. Wir haben nur hier die Thatsache feststellen wollen, dass die nicht specifische Wucherung der Intima durch den localen leprösen Process bedingt ist.

Was endlich das Auftreten der leprösen Infiltration der Intima anbetrifft, so ist das histologische Bild, das wir nach Stufen- und Serienschnitten gewonnen und in seiner Entwickelung geschildert haben, so unzweideutig, dass an ein Fortschreiten des leprösen Processes aus der Adventitia durch die Media in die Intima nicht gezweifelt werden kann. Die Ursache für dieses allmähliche Fortschreiten sind die Vascularisationsverhältnisse in den Gefässwandungen. Bekanntlich hat Thoma[4]) zuerst nachgewiesen, dass der lepröse Process genau dem Verlaufe der feinsten Gefässe folge und dass die Umgebung der

Schweissdrüsen, Haarbalgfollikel, Talgdrüsen deswegen am stärksten erkranken, weil hier die Hautgefässe sich in feine Capillaren auflösen, die die genannten Gebilde netzförmig umhüllen. Von Dehio[5]), Monastirski[6]) wurde dieser Befund bestätigt, von Neisser[8]), Guttmann[7]) und vielen anderen Autoren speciell für die Verbreitung des Leprabacillus dasselbe nachgewiesen. Dieser Zusammenhang könnte darauf beruhen, dass das Lymphgefäss- und das Blutgefässsystem eng mit einander zusammenhängen und dass die feinsten Gefässe perivasculäre Lymphräume besitzen oder auch darauf, dass die lepröse Erkrankung der Haut vom Blute aus erfolgt (s. Thoma[37]).

Jedenfalls ist der Zusammenhang zwischen der Topographie der leprösen Infiltration und Gefässausbreitung ein unzweifelhafter. Betrachten wir von diesem Standpunkte die Erkrankung der Gefässwandungen, so werden wir im Stande sein, das allmähliche Fortschreiten des Processes richtig zu würdigen sowie manche Einzelheiten in Bezug auf das verschiedene Verhalten der Arterien und Venen, den Unterschied in der Art der Erkrankung der Venen von verschiedener Grösse und endlich die Ursache, warum die Gefässe so wenig verändert waren im Fall IV, besonders aber im Fall III (s. dort).

Zunächst ist es selbstverständlich, dass der Gefässreichthum des perivasculären Gewebes, sowie der Adventitia dieselben zur frühzeitigen Erkrankung disponirt. Die grobfaserige Beschaffenheit des Gewebes in den Aussenschichten der Adventitia setzt der Ausbreitung der leprösen Wucherung, wenn die Infection einmal erfolgt ist, nur geringen Widerstand entgegen. Relativ immun ist dagegen die innere Schicht der Adventitia, welche schon an den

Venen aus einem dichten Gefüge von elastischen Fasern besteht (s. Epstein[50]), an den Arterien und besonders an den kleinen, um die es sich ja bei der im Unterhautzellgewebe localisirten leprösen Erkrankung vorzugsweise handelt, bilden die elastischen Elemente eine besondere Lage, die „Membrana elastica externa" von Henle (Eberth in Stricker's Handbuch der Gewebelehre 1871 p. 198, Westphalen[51]) p. 14). Zudem ist dieses Gewebe gefässlos. Daher der oben erwähnte schmale Streifen zwischen der Media und den Aussenschichten der Adventitia an den Venen, daher das Freibleiben der Adventitia an den kleinen Arterien und ihre Widerstandsfähigkeit gegenüber der leprösen Infiltration der Umgebung. Dagegen sehen wir bei den grossen Hautvenen den leprösen Process sich recht häufig auf die Media fortsetzen, denn die losen Muskelbündel der Venen gestatten eine sehr ausgiebige, schon normaliter bestehende Vascularisation.

Aus diesem Grunde ist es auch begreiflich, dass Bacillen, welche sich eventuell vom Blute aus in das Gefässendothel abgelagert haben, keine lepröse Neubildung zu produciren vermögen, denn diese kann ohne das Vorhandensein von Gefässen nicht zu Stande kommen, die normale Intima ist aber nicht vascularisirt. Nur Hand in Hand mit dem Vordringen von Gefässen aus der Adventitia wird zuerst die Innenschicht derselben invadirt, dann die Media und darauf erst die nun vascularisirt erscheinende Intima.

Die geringere Erkrankung der Gefässe in den Fällen III und IV glaube ich darauf zurückführen zu können, dass bei ihnen eine sklerotische Verdickung der Intima schon vorhanden war, bevor der lepröse Krankheitspro-

cess sich entwickelt hat. Ein sklerotisches Gewebe ist nicht allein gefässarm, sondern es ist sehr wahrscheinlich, dass es dem Vordringen von Gefässen einen gewissen Widerstand bietet, von dem Gefässreichthum aber ist die Ausdehnung des leprösen Processes in hohem Grade abhängig.

Somit glauben wir für sämmtliche oben genannte Processe, aus welchen sich die Gefässerkrankung bei der Lepra zusammensetzt, den Beweis ihrer Abhängigkeit von der Grundkrankheit erbracht und die Möglichkeit ausgeschlossen zu haben, dass wir es mit Zufallsbefunden zu thun hätten.

Das Fortschreiten der leprösen Infiltration in den Gefässwandungen in der Richtung von aussen nach innen und die Unfähigkeit der Bacillen vom Blute aus innerhalb der grossen Gefässe eine Erkrankung deren Innenwand zu bewirken, ist keine in der Pathologie vereinzelt dastehende Thatsache. Dasselbe ist von Weigert[57]) noch zur Zeit, als der Tuberkelbacillus unbekannt war, für die Tuberkulose nachgewiesen worden, indem er zeigte, dass in der Mehrzahl der Fälle für die tuberkulöse Erkrankung der Intima sich eine Infection von der Nachbarschaft her nachweisen lässt. Dasselbe bestätigt Nasse[58]). Nach Ziegler (l. c. p. 67) gilt dasselbe für die eitrige Arteriitis, dass nämlich frei im Blute circulirende Eitercoccen nur in den Capillaren zur Entwickelung kommen, in den grossen Gefässen aber nur vermittelst inficirter Thromben.

Dass letzteres auch bei der Lepra der Fall sein kann, dafür spricht der Befund an der V. ceph. im Fall II. Das sklerotisch verengte Lumen war durch einen stark

bacillenhaltigen Thrombus verschlossen. Die kolossale Menge von Bacillen, die in dem Thrombus vorhanden waren und alle Lymphkörperchen desselben aufs dichteste ausfüllten, spricht dafür, dass die Bacillen sich innerhalb des Thrombus vermehrt haben müssen. Von aussen konnten die Bacillen nicht eingedrungen sein, denn die Gefässwandungen, Adventitia und Media, waren bacillenfrei. Die Infection muss somit vom Blute aus erfolgt sein, die Vermehrung der Bacillen ist darauf zurückzuführen, dass das stagnirende Blut günstige Bedingungen für das Gedeihen des Bacillus bietet.

Mit diesem Befunde, der vorläufig in der Lepraliteratur vereinzelt dasteht (die Angaben von Cornil und Suchard[10]), Cornil und Babès[28]) beziehen sich auf den diffus gefärbten Inhalt der Capillaren und nicht auf bacillenhaltige Thromben), ist ein neuer Beweis dafür erbracht, dass im Blute Bacillen kreisen und dass somit das Blutgefässsystem, wie Thoma[37]) es mit Recht annimmt, eine activere Rolle bei der Verbreitung der Lepra spielt, als es Neisser[8])[23]) anzunehmen geneigt ist. Fall IV, auf dessen Beschreibung ich den Leser aufmerksam mache, scheint mir besonders für diese Art der Weiterverbreitung der Lepra zu sprechen.

Unsere dritte und letzte Aufgabe ist es, die Bedeutung der Veränderungen am Gefässsystem für den weiteren Verlauf und die Symptomatologie der Lepra klarzulegen.

Die von Damsch[13]), Unna[20]) und anderen Autoren für die kleinen Gefässe gemachte Annahme, dass ihre Durchwucherung mit Bacillen eine Quelle der Allgemeininfection sei, dürfte mit ebenso viel Recht für die

grösseren Gefässe in Anspruch genommen werden. Wir sehen, dass die Gefässwandungen günstige Bedingungen für die Fortpflanzung des leprösen Processes bieten und dass durch das Fortschreiten desselben von aussen nach innen die Bacillenmassen in nahe Berührung mit dem Endothel der grossen Venenstämme gerathen, sowie in dasselbe eindringen können. Wir sahen direct feine, aus der Adventitia herkommende Capillaren in das Lumen des Gefässstammes eindringen und da solche Capillaren bisweilen Bacillen führen, so ist darin eine Quelle der Weiterverbreitung der Bacillen im Körper gegeben. Es werden dem Venenblut, wenn auch in geringen Mengen, doch vielleicht constant Bacillen zugeführt, welchen dadurch die Möglichkeit gegeben ist, sämmtliche Organe langsam, aber allmählich zu inficiren.

Auf eine weitere Folge der hochgradigen Veränderungen an den Gefässen hat schon früher D e h i o aufmerksam gemacht. Die Verengerung der grossen Hautgefässe, welche ihrem Grad nach einem vollständigen Verschluss derselben gleichkommt, muss eine venöse Stauung in den betreffenden Körperabschnitten zur Folge haben. Daher die so häufige Lividfärbung der Extremitäten (Hände und Füsse) bei den Leprösen, daher die mit der Zeit sich einstellende Hypertrophie des cutanen Bindegewebes und als Resultat derselben die elephantiastische Verdickung der Extremitäten, wie man es bei Leprakranken bekanntlich recht häufig beobachtet. Es kommt zur Vermehrung der Stauung hinzu, dass der Blutzufluss weniger leidet als der Abfluss, da die Arterien sowohl durch ihre tiefere Lage als durch ihren Bau mehr vor der leprösen Erkrankung ihrer Wandungen geschützt sind, als die subcutanen Venen.

Resumé.

1. Das gesammte Gefässsystem erleidet bei der Lepra keine typischen Veränderungen, wohl aber giebt es eine specifisch-lepröse Erkrankung derjenigen Gefässabschnitte, welche in räumlicher Beziehung zur Localisation der leprösen Neubildung stehen.

2. Die Periphlebitis leprosa ist bei leprös erkrankter Cutis und Unterhautzellgewebe eine constante Erscheinung an den subcutanen Venen.

3. Die Media erkrankt secundär durch Einwanderung des leprösen Gewebes aus der Adventitia. Ihre Erkrankung äussert sich in lepröser Infiltration der Zwischenräume und Atrophie mit körnigem Zerfall der Muskelelemente im späteren Stadium.

4. Die Periphlebitis leprosa ist regelmässig begleitet von einer Intimawucherung nicht bacillärer Natur.

5. Die Endophlebitis leprosa setzt sich aus 2 Processen zusammen: einer anfänglichen Wucherung der Intima und einer Einwanderung von leprösem Gewebe aus der Adventitia.

6. In selteneren Fällen tritt Verschluss der erkrakten Venen durch Thrombose ein.

7. Die Periarteriitis leprosa ist wegen des anatomischen Baues der arteriellen Adventitia selten.

8. Die Endarteriitis leprosa hat dieselbe Entstehungsweise wie die Endophlebitis leprosa.

9. Eine Ablagerung von Bacillen ins Endothel der Gefässe findet häufig statt, es kann sich aber von hier aus kein Leprom in der Intima entwickeln.

10. Die lepröse Erkrankung der Gefässwandungen ist an ihre Vascularisationsverhältnisse gebunden.

11. Das Eindringen von leprösem Gewebe aus der Adventitia in die Intima ist als Quelle der Autoinfection zu betrachten.

12. Die Folge der hochgradigen Verengerungen der Hautgefässe ist Cyanose und hyperplastische Verdickung der Extremitäten.

Literatur.

1. Danielssen und Böck, Traité de la Spédalskhed ou Eléphantiasis des Grecs. Paris 1848.
2. Virchow, Die krankhaften Geschwülste II. Bd. 2. H. 1864—5. pp. 494—534.
3. Köbner, Observation d'un cas de Lèpre des Grecs. Comptes rendus des sciences et mémoires de la société de biologie. 3 Série 1861.
4. Thoma, Beiträge zur pathologischen Anatomie der Lepra. Virchow's Archiv Bd. 57.
5. Dehio, Beiträge zur pathologischen Anatomie der Lepra. In.-Diss. Dorpat 1877.
6. Монастырскій, Къ этіологіи бугорчатой проказы. СПБ. 1877.
   „ Zur Pathologie der tuberc. Lepra. Viertelj. f. Dermatol. und Syph. VI. 1879.
7. Armaner Hansen, Bacillus leprae. Virch. Arch. Bd. 79.
   „ Studien über Bacillus leprae. Virch. Arch. Bd. 90.
8. Neisser, Weitere Beiträge zur Aetiologie der Lepra. Virch. Arch. Bd. 84.
   „ v. Ziemssen's Handb. d. spec. Pathol. Bd. XIV.
9. Tschirjew, Lésions de la moelle épinière et de la peau dans un cas de lèpre anésthésique. Arch. de Phys. 1879.
10. Cornil et Suchard, Note sur le siège des parasites de la lèpre. Arch. de Dermatologie II. 1881.
11. Babès, Observations sur la topographie des bacilles de la lèpre (et sur les bacilles du choléra des poules). Arch. de Physiol. II. 1883.

12. Köbner, Uebertragungsversuche von Lepra auf Thiere. Virch. Arch. Bd. 88.
13. Damsch, Uebertragungsversuche von Lepra auf Thiere. Virch. Arch. Bd. 92.
14. G. Thin, Report on leprous infiltration of the epiglottis and its dependence of the bacillus leprae. Brit. med. Journ. II. 1884 (Refer. im Centralbl. f. klin. Medic. 37. 1884).
15. Müller, Ein Fall von Lepra. Deutsch. Arch. f. klin. Med. Bd. XXXIV.
16. Baumgarten, Monatshefte f. pract. Dermatol. 1884 N. 7 und Monatsh. Ergänzungsheft 1885.
17. P. Guttmann, Ueber Leprabacillen. Berl. kl. Woch. 1885. 6.
18. Virchow, Lepraknoten in der Milz. Berl. kl. Woch. 1885. 12.
19. Unna, Leprastudien. Zur Histologie der leprösen Haut. Monatshefte für prakt. Dermatol. 1885. Ergänzungsheft.
20. „ Die Leprabacillen in ihrem Verhältniss zum Hautgewebe. Ibidem. Ergänzungsheft I. 1886.
21. Lutz, Zur Morphologie des Mikroorganismus der Lepra. Ibidem.
22. Kühne, Zur pathologischen Anatomie der Lepra. Ibidem. Ergänzungsheft III. 1887.
23. Neisser, Histologische und bakteriologische Leprauntersuchungen. Virch. Arch. Bd. 103.
24. Touton, Wo liegen die Leprabacillen. Fortschritte der Medicin 1886.
25. Melchior und Orthmann, Experimentelle Darm- und Lymphdrüsenlepra bei Kaninchen. Berl. kl. Woch. 1885 13. 1886 9.
26. Paulson, Ein Beitrag zur Kenntniss der Lepra in den Ostseeprovinzen Russlands. In.-Diss. Dorpat 1886.
27. Савченко, Измѣненія въ костяхъ при проказѣ. Врачъ 1887. 17.
28. Cornil et Babès, Les bactéries. II ed. 1886.

29. Leloir, Traité pratique et théorique de la lèpre. Paris 1886.
30. Sudakewitsch, Zur pathologischen Anatomie der Lepra, Beiträge zur path. Anat. von Ziegler und Nauwerck. II, Jena 1887.
31. Hellat, Eine Studie über die Lepra in den Ostseeprovinzen. In.-Diss. Dorpat 1887.
32. Campana, Viertelj. f. Dermat. u. Syphilis 1887.
33. Arning, Discussion über die Lepra. Verhandlungen der Deutschen Dermatol. Gesellschaft. Sonderabdruck 1892.
34. Thin, Leprosy. London 1891.
35. Gianturo, Ricerche istologiche e batteriologiche sulla lepra. Giorn. della assoc. Napol. di med. e natural. I. 1891. Citirt nach Schm. J. 232. 1891.
36. Danielssen, Monatshefte für prakt. Dermat. 3. 4. 1891.
37. Thoma, Anatomisches über die Lepra. Deutsches Archiv für klin. Medicin. Bd. XLVII. 1891. Arbeiten des Pathol. Instit. der Kais. Univ. Dorpat. Jahrgang. 1890.
38. Winiarski, Blutuntersuchungen bei anämischen und cachektischen Zuständen insbesondere bei der Lepra. In.-Diss. Dorpat 1892.
39. Cornil und Ranvier, Manuel d'histologie pathologique. Paris 1873, II.
40. Heubner, Die luetische Erkrankung der Hirnarterien. Leipzig 1874.
41. Friedländer, Ueber Arteriitis obliterans. Med. Centralbl. N. 4, 1876.
„ Experimentaluntersuchungen über chronische Pneumonie und Lungenschwindsucht. Virch. Arch. Bd. 68.
43. Köster, Sitzungsberichte der niederrheinischen Gesellschaft in Bonn. 15/III. 21/VI. 20/XII. 1875. Berl. kl. Woch. 1875. 42 und 1876. 31.
44. Trompetter, Ueber Endarteriitis obliterans. In.-Diss. Bonn. 1876.
45. Thoma, Zur Kenntniss der Circulationsstörungen in der Niere bei chronischer interstitieller Nephritis. Virch. Arch. Bd. 71.

46. Thoma, Ueber die Abhängigkeit der Bindegewebsneubildung in der Intima von den mechanischen Bedingungen des Blutumlaufes. Die Rückwirkung des Verschlusses der Nabelarterien und des arteriösen Ganges auf die Structur der Aortenwand. Virch. Arch. Bd. 93.
„ Ueber das Verhalten der Arterien in Amputationsstümpfen. Virch. Arch. 95.
47. Plotnikow, Untersuchungen über die Vasa vasorum. Diss. Dorpat 1884.
48. Thoma, Ueber Gefäss- und Bindegewebsneubildung in der Arterienwand. „Beiträge zur path. Anat. und der allgemeinen Pathologie“ herausgegeben von Prof. Dr. E. Ziegler. Bd. X.
49. Eberth, Stricker's Handbuch der Lehre von den Geweben. 1871.
50. Ueber die Structur normaler und ectatischer Venen. Virch. Arch. Bd. 108.
51. Westphalen, Histologische Untersuchungen über den Bau einiger Arterien. In.-Diss. Dorpat 1886.
52. Sack, Phlebosklerose und ihre Beziehungen zur Arteriosklerose. In.-Diss. Dorpat 1887.
53. Иппа, Къ вопросу объ измѣненіяхъ артерій при чахоткѣ. Дисс. Спб. 1889.
54. Mehnert, Ueber die topographische Verbreitung der Angiosklerose. In.-Diss. Dorpat 1888.
55. Bregmann, Ein Beitrag zur Kenntniss der Angiosklerose. In.-Diss. Dorpat 1890.
56. Baumgarten, Ein Fall von verbreiteter obliterirender Entzündung der Gehirnarterien. Virch. Arch. Bd. 86.
57. Weigert, Virch. Arch. Bd. 77 und 88.
58. Nasse, Virch. Arch. Bd. 105.

Thesen.

1. Für die Beurtheilung der Contagiosität der Lepra sind weniger Massenbeobachtungen, als gut beglaubigte Einzelfälle von Werth.
2. Die Organisirung des Thrombus und die spontane Gefässobliteration beruhen auf denselben histologischen Vorgängen.
3. Die Oesophagotomie soll wie die Tracheotomie Gemeingut des praktischen Arztes sein.
4. Die mit einer Vergewaltigung des Willens einhergehende Hypnose ist bei Hysterischen contraindicirt.
5. Bei Choleraepidemien, welche sich durch Häufigkeit des Choleratyphoides auszeichnen, sind Medikamente, die eine reizende Wirkung auf die Nieren auszuüben im Stande sind, mit Vorsicht anzuwenden.
6. Eine genügende Zahl zuverlässiger und wissenschaftlich geschulter Desinfectoren würde uns der Nothwendigkeit entheben, Cholerakranke in Hospitälern zu isoliren.

Erklärung der Abbildungen.

Fig. 1. Zeiss Oc. 3, Obj. A. Querschnitt einer cutanen Vene aus den Weichtheilen der Zehe. Fall I. Die infiltrirte Adventitia ist zum grossen Theil fortgelassen. Die Media **m** ist von Nestern leprösen Gewebes durchsetzt, die Intima **i** fast bis zum Verschwinden des Lumens **l** gewuchert. Bei **d** sieht man das lepröse Gewebe durch die Media hindurch in die Intima hineingewuchert. Die Intima besteht aus einem Spindelzellengewebe **sp** und einer peripheren fast die ganze Circumferenz des Gefässes umfassenden Lage von leprösem Gewebe **r**. Die M. el. int. **el. i** ist stellenweise wohl erhalten.

Fig. 2. Zeiss Oc. 3, Obj. A. Querschnitt aus der leprös erkrankten V. saphena in der Mitte des Oberschenkels. Fall I. Man sieht die in ein lepröses Gewebe verwandelte nach aussen scharf abgegrenzte Adventitia **a**, die mit spärlichem leprösem Gewebe infiltrirte Media **m** und nach innen von derselben die hochgradig erkrankte Intima **i**, welche gegen das Lumen **l** in Wülsten vorgewuchert ist. Letztere durch feine Spalten **lsp** von einander getrennt. Das Intimagewebe ist in den centralen Partien sklerotisch und von vereinzelten leprösen Rundzellen durchsetzt, in der Peripherie dagegen von reichlichem leprösen Gewebe **r** infiltrirt, in welches einige Globi **gl** eingesprengt sind. Die innerhalb des leprösen Gewebes verlaufenden capillären Gefässe konnten bei dieser Vergrösserung nicht wiedergegeben werden.

Fig. 3. Zeiss Oc. 3, Obj. A. Querschnitt der V. ceph. vom Fall II. Man sieht das Lumen des Gefässes **l**, an dessen Wände sich allseitig die Masse des Thrombus **t** angelegt hat, welcher reichlich bacillenhaltige im Bilde als schwarze Punkte wiedergegebene Rundzellen führt. Nach aussen vom Thrombus ist das dichte Spindelzellen führende Gewebe **sp** der hyperplastischen Intima wiedergegeben, sowie nach der einen Seite die atrophischen Muskelfasern der Media **m**.

Fig. 4. Zeiss Oc. 3, Obj. A. A. digitalis. Fall II. Geringe lepröse Infiltration der Adventitia **a**, wohlerhaltene Media **m**, M. el. int. **el. i.**, deren Continuität an einer Stelle bei **r**, wo sich ein bacillenhaltiges Rundzelleninfiltrat niedergelassen hat, durchbrochen ist. Stark gewucherte Intima **i**, ein kleines verzerrtes Lumen **l**.

1.

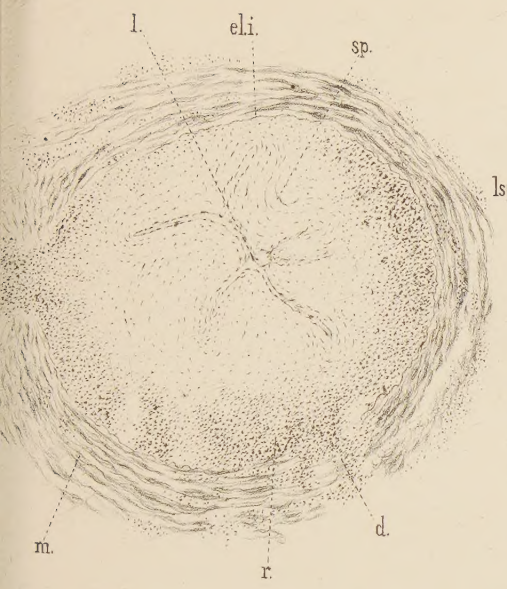

2.

3.

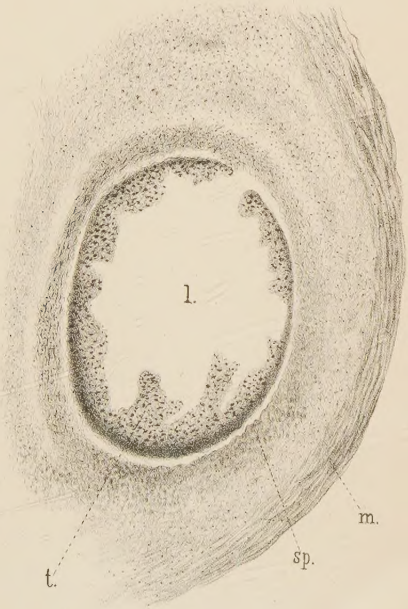

4

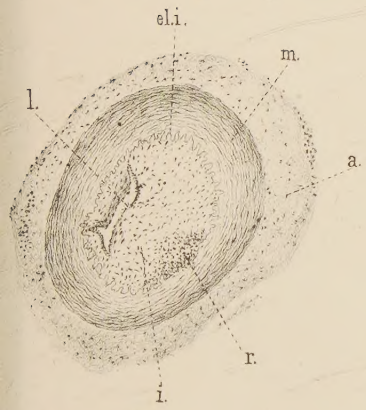

Lith. E. Berthelson, Jurjew.